



## تصویربرداری هسته‌ای در بیماران مبتلا به سرطان تیروئید تمایز یافته با اسکن ید رادیواکتیو منفی

علیرضا امامی اردکانی (MD)<sup>۱</sup>، نجمه کرمزاده زیارتی (MD)<sup>۱\*</sup>، یلدا صالحی (MD)<sup>۱</sup>،

ریحانه منافی فرید (MD)<sup>۱</sup>، ارمغان فردا صفهانی (MD)<sup>۱</sup>، پرهام گرامی فر (PhD)<sup>۱</sup>، داود بیکی (PharmD)<sup>۱</sup>،

مهدی اخلاقی (PhD)<sup>۱</sup>، بابک فلاحتی (MD)<sup>۱</sup>

<sup>۱</sup> مرکز تحقیقات پزشکی هسته‌ای، دانشگاه علوم پزشکی تهران، تهران، ایران

(دریافت مقاله: ۱۴۰۱/۷/۲۴ - پذیرش مقاله: ۱۴۰۱/۰۹/۱۵)

### چکیده

زمینه: سرطان تیروئید شایع‌ترین بدخیمی غدد درون‌ریز در جهان است. با این حال این بیماران در صورت دریافت درمان مناسب و به موقع، معمولاً میزان بقای بالایی را تجربه می‌کنند. در این میان بیمارانی که تحت عنوان سرطان تیروئید تمایز یافته با تیروگلوبولین بالا و اسکن ید منفی [Differentiated thyroid cancer with thyroglobulin elevation and negative iodine scintigraphy (TENIS)] دسته‌بندی می‌شوند، همواره یک چالش تشخیصی - درمانی محسوب می‌شوند.

مواد و روش‌ها: جستجوی جامع مقالات منتشر شده در پایگاه داده PubMed/MEDLINE در مورد تصویربرداری هسته‌ای در سرطان متمایز تیروئید با افزایش تیروگلوبولین و سیتی گرافی منفی ید انجام شد و تمام مطالعات انسانی انجام گرفته در این زمینه بررسی شدند. یافته‌ها: در این مطالعه مروری، به بررسی چهار گروه عمده در زمینه تصویربرداری با هدف شناسایی گیرنده‌های GLUT، SSTR، PSMA و FAP در بیماران TENIS، پرداخته شده است. نرخ تشخیصی [18F]FDG PET/CT-2 در این بیماران بر اساس مطالعات مختلف ۸۱-۶۳ درصد گزارش شده است. همچنین اسکن‌های [68Ga]Ga-DOTATATE PET/CT، [68Ga]Ga-PSMA PET/CT و [68Ga]Ga-FAPI PET/CT نتایج خوبی در این بیماران نشان داده‌اند.

نتیجه‌گیری: تصویربرداری به روش [68Ga]Ga-FAPI PET/CT بالاترین نرخ تشخیصی را در بین این بیماران دارد که با توجه به قابلیت ترانوسیتیک FAPI و همچنین با در نظر گرفتن عوارض فراوان و معیارهای ورودی محدود درمان با مهارکننده‌های تیروزین کیناز که تا به امروز قدم بعدی در درمان بیماران TENIS بوده است، ارزش انجام مطالعات گسترده‌تر در این زمینه را دارا می‌باشد.

واژگان کلیدی: تصویربرداری هسته‌ای، سرطان تیروئید، اسکن ید رادیواکتیو، اسکن ید رادیواکتیو منفی

\*\* تهران، مرکز تحقیقات پزشکی هسته‌ای، دانشگاه علوم پزشکی تهران، تهران، ایران

## مقدمه

سرطان تیروئید شایع‌ترین بدخیمی غدد درون‌ریز در جهان است و میزان بروز و شیوع این سرطان بنا بر شرایط جغرافیایی، محیطی و نژادی متغیر می‌باشد (۱). بررسی‌های اپیدمیولوژیک نشان می‌دهد بروز سرطان تیروئید تمایز یافته در ایران به ترتیب در خانم‌ها و آقایان ۳/۵ و ۰/۱ در هر ۱۰۰/۰۰۰ نفر بوده است (۲)، که تقریباً مشابه با آمار دنیا می‌باشد (۱). شیوع این بیماری در ارزیابی که از سال ۱۹۹۷ تا ۲۰۱۹ در ایران انجام شد، ۳/۵ درصد (۲/۷-۴/۴ CI: ۹۵ درصد) گزارش شده است؛ که از این میان ۸۵-۸۰ درصد تومورهای تیروئیدی از نوع پاپیلاری و ۱۵-۱۰ درصد فولیکولار می‌باشند. این بیماران در صورت دریافت درمان مناسب و به موقع، معمولاً میزان بقای بالایی را تجربه می‌کنند (۳). اگر چه میزان مرگ و میر مربوط به سرطان تیروئید به دلیل پیشرفت روش منحصر به فرد تشخیص و درمان با ید رادیواکتیو نسبت به سایر سرطان‌ها کمتر است، با این حال نرخ عود نسبتاً بالای ۲۵ درصد طی ۱۰ سال (۴ و ۵) و موارد مقاوم به درمان با ید رادیواکتیو (۶) نشان دهنده نیاز به تحقیقات بیشتر در این زمینه می‌باشد. از دیرباز، جراحی و به دنبال آن دریافت ید رادیواکتیو درمان اصلی این بیماران بوده است که پیش‌آگهی خیلی خوبی را به همراه داشته است. هر دو پاتولوژی کارسینوم پاپیلاری و کارسینوم فولیکولی تیروئید جاذب ید رادیواکتیو بوده و معمولاً به خوبی به درمان با ید رادیواکتیو پاسخ می‌دهند (۷). با این حال، وجود برخی فاکتورها از جمله متاستازهای دوردست، سن بیشتر از ۵۰ سال، اندازه تومور اولیه بیش از ۴ سانتی‌متر، وجود سلول هرتل در نمونه بافت‌شناسی، وجود تهاجم قابل ملاحظه عروقی و همچنین پاتولوژی follicular thyroid cancer (FTC) با پیش‌آگهی بدی همراه هستند (۷ و ۸).

بیماران مبتلا به سرطان تیروئید تمایز یافته پس از جراحی و دریافت ید رادیواکتیو، به وسیله اندازه‌گیری سطح تیروگلوبولین سرم، سونوگرافی و اسکن تمام بدن با ید رادیواکتیو [whole body radioiodine scan (WBIS)] پیگیری می‌شوند و در موارد عود، درمان مناسب (شامل جراحی، ید رادیواکتیو، رادیوتراپی و غیره) را دریافت می‌کنند (۷). معمولاً تطابق خوبی بین افزایش سطح تیروگلوبولین (عود بیوشیمیایی) و وجود ضایعات جاذب ید در WBIS (عود آناتومیک) مشاهده می‌شود، با این حال در برخی بیماران که در ابتدا تحت عنوان سرطان تیروئید تمایز یافته و جاذب ید رادیواکتیو شناخته شده‌اند، شواهد عود بیوشیمیایی بدون شواهدی از عود/متاستاز دوردست در WBIS مشاهده می‌شود (۹). این بیماران که تحت عنوان سرطان تیروئید تمایز یافته با تیروگلوبولین بالا و WBIS منفی [Differentiated thyroid cancer with thyroglobulin elevation and negative iodine scintigraphy (TENIS)] دسته‌بندی می‌شوند، همواره یک چالش تشخیصی-درمانی محسوب می‌شوند. علت این امر از دست دادن توانایی سلول‌های بدخیم به تغلیظ ید درون سلول‌های سرطانی می‌باشد (۱۰). در این موارد، در گذشته پیشنهاد می‌شد بیمارانی که بدون وجود شواهد آناتومیک از بیماری، سطح تیروگلوبولین با تحریک TSH کمتر از ۱۰ نانوگرم بر میلی‌لیتر و یا سطح تیروگلوبولین با تحریک rhTSH کمتر از ۵ نانوگرم بر میلی‌لیتر دارند را می‌توان بدون اقدام درمانی خاصی در بازه‌های زمانی کوتاه‌تر پیگیری کرد، ولی در مواردی که سطح تیروگلوبولین بالای این مقادیر است، می‌توان یک دوره درمان تجربی با  $^{131}\text{I}$  ۲۰۰-۱۰۰۰ را امتحان کرد. این اقدام درمانی در برخی از بیماران منجر به مشاهده باقیمانده بیماری

مطالعات انسانی انجام گرفته در این زمینه بررسی شدند. در نهایت مقالات با محوریت تصویربرداری هسته‌ای مبتنی بر هدف‌های تشخیصی SSTR، GLUT، PSMA و FAP مورد بررسی قرار گرفتند.

### یافته‌ها

#### تصویربرداری 2-[18F]FDG PET/CT

2-[18F]FDG PET/CT کاربرد وسیعی در ارزیابی تومورها در پزشکی دارد (۱۴)، با این حال ماهیت کم‌تهاجمی برخی از انواع سرطان‌ها، از جمله DTC، جایگاه تشخیصی این روش ارزشمند را در این بیماری کاهش داده است (۱۵). از دست دادن توانایی جذب ید در سلول‌های DTC معمولاً با تهاجمی شدن و افزایش جذب گلوکز همراه است (۱۰)، بنابراین، 2-[18F]FDG PET/CT را می‌توان برای موارد پرخطر و یا در صورت وجود شواهد تمایززدایی یا تهاجمی شدن سلول‌های DTC، از جمله بیماران TENIS، سرطان‌های تیروئید با تمایز ضعیف و کارسینوم‌های مهاجم سلول هرتل، و همچنین در بیماران با خطر بالای پیشرفت سریع بیماری مورد استفاده قرار داد (۱۶).

در مطالعاتی که در زمینه کاربرد 2-[18F]FDG PET/CT در بیماران TENIS انجام شده است، نرخ تشخیصی این مدالیته حدود ۶۸-۶۳ درصد گزارش شده است؛ که این درصد، در بیمارانی که سطح Thyroglobulin (Tg) تحریک شده بالای نانوگرم بر میلی‌لیتر ۱۰ داشتند، بیشتر و حدود ۷۲ درصد بوده است (۶ و ۱۷). با این حال، حساسیت و ویژگی 2-[18F]FDG PET/CT با توجه به بیماران مورد ارزیابی می‌تواند بسیار متفاوت باشد (۱۸ و ۱۹). در مطالعه کریپا (Crippa) و همکاران، در بیماران با عود

در اسکن پس از درمان می‌شود. با این حال، در اکثر موارد اسکن پس از درمان هم شواهدی از بیماری را نشان نمی‌دهد و سطح تیروگلوبولین سرم بالا باقی می‌ماند؛ در این موارد بیمار "مقاوم به درمان با ید رادیواکتیو" نامگذاری می‌شود و از درمان بیشتر با I-131 سودی نمی‌برد (۷).

از دست دادن توانایی تغلیظ ید درون سلول‌های سرطانی معمولاً همراه با افزایش متابولیسم گلوکز و یا بیان دیگر مارکرهای سطح سلولی از جمله SSTR و PSMA می‌باشد (۱۳-۱۰)؛ لذا مطالعات بسیاری در زمینه کاربرد دیگر روش‌های تصویربرداری هسته‌ای مانند 2-[18F]FDG PET/CT، به منظور مشخص کردن محل متاستاز در این بیماران انجام شده است (۶)، که در این مطالعه مروری به آن‌ها می‌پردازیم. لازم به ذکر است اولین گزینه تشخیصی در بیماران TENIS، انجام contrast enhanced CT (CECT) از ناحیه گردن و قفسه سینه می‌باشد. این روش تصویربرداری در تشخیص درگیری لنفاوی در نواحی مرکزی گردن، مدیاستینوم و پشت‌نای، و همچنین میکرومتاستازهای ناحیه ریه بسیار کمک‌کننده است (۷). با این همه، در بسیاری از بیماران نواحی عود با استفاده از CECT قابل شناسایی نبوده و نیاز به بررسی بیشتر وجود دارد. لذا، در ادامه به جایگاه تصویربرداری 2-[18F]FDG PET/CT و سایر روش‌های پزشکی هسته‌ای در این بیماران پرداخته می‌شود.

### مواد و روش‌ها

جستجوی جامع مقالات منتشر شده در پایگاه داده PubMed/MEDLINE در مورد تصویربرداری هسته‌ای در سرطان متمایز تیروئید با افزایش تیروگلوبولین و سیتی گرافی منفی ید انجام شد و تمام

در نهایت اهمیت و جایگاه  $2-[18F]FDG PET/CT$  در مدیریت بیماران سرطان تیروئید با عود بیوشیمیایی بر کسی پوشیده نیست، با این حال مواردی از بیماران با عود بیوشیمیایی که علاوه بر WBIS، تصویربرداری آناتومیک و اسکن  $2-[18F]FDG PET/CT$  آن‌ها نیز منفی می‌باشد، و همچنین امکان استفاده از قابلیت ترانوستیک سایر رادیوداروهای موجود، نشان دهنده اهمیت پرداختن به سایر مدل‌های تصویربرداری پزشکی هسته‌ای می‌باشد.

### تصویربرداری مبتنی بر SSTR

اکثر نواید آنالوگ سوماتواستاتین بوده که نوروپپتیدی ۱۴ آمینو اسیدی می‌باشد، که از طریق رسپتورهای خلال غشایی پروتئین G عمل می‌کند (۲۳). رسپتور سوماتواستاتین در برخی بافت‌های طبیعی بدن بیان می‌شوند، اما در بدخیمی‌هایی مثل تومورهای نورواندوکراین و برخی انواع کارسینوم تیروئید بیش از حد ظاهر می‌گردد و این اساس استفاده از آنالوگ سوماتواستاتین نشاندار در تصویربرداری از این ضایعات می‌باشد (۲۳ و ۲۴). در سال ۱۳۹۲، آتکینسون (Atkinson) و همکاران، به بررسی بروز رسپتورهای سوماتواستاتینی در بیماران تیروئیدی پرداختند. از ۶۷ بیمار تیروئیدی بررسی شده، ۱۲ نفر مبتلا به DTC بودند. شایع‌ترین رسپتور سوماتواستاتینی در این بیماران SSTR5 (۱۱ بیمار از ۱۲ بیمار) و SSTR2b (۱۰ بیمار از ۱۲ بیمار) بود (۲۴).

مطالعات متعدد انجام شده بر روی بروز رسپتورهای سوماتواستاتینی در سرطان‌های تیروئید غیر مدولاری، ابراز داشته‌اند که بروز رسپتورهای سوماتواستاتینی می‌تواند در جهت شناسایی تومورهای تمایز یافته تیروئید که WBIS منفی دارند، مفید باشد و در این زمینه می‌توان از آنالوگ‌های سوماتواستاتینی متصل به رادیو داروهای

بیوشیمیایی و WBIS منفی، حساسیت و ویژگی به ترتیب ۷۵ و ۸۵ درصد گزارش شده است (۱۹). در مطالعه‌ای دیگر حساسیت و ویژگی  $2-[18F]FDG PET/CT$  در ارزیابی موارد عود بیوشیمیایی در بیماران بدون تحریک TSH به ترتیب ۷۹ و ۷۵ گزارش شده بود (۶).

علاوه بر قدرت تشخیصی، مسأله مهم دیگری که درباره انجام اسکن  $2-[18F]FDG PET/CT$  در بیماران با عود بیوشیمیایی مطرح است، انتخاب مناسب بیماران جهت انجام  $2-[18F]FDG PET/CT$  می‌باشد. در حال حاضر تصور می‌شود سطوح بالاتر Tg نشان دهنده حجم بیشتر ضایعات تومورال بوده و شانس تشخیص با  $2-[18F]FDG PET/CT$  را افزایش می‌دهد. با اینکه حد آستانه دقیقی برای این بیماران معرفی نشده است، بیماران با سطح Tg بالای ۱۰ نانوگرم بر میلی‌لیتر به‌عنوان کاندیداهای مناسبی جهت انجام  $2-[18F]FDG PET/CT$  در نظر گرفته می‌شوند (۷ و ۲۰). مطالعات دیگری نشان می‌دهند که بیماران عود بیوشیمیایی با سطوح پایین‌تر Tg هم از ارزیابی با  $2-[18F]FDG PET/CT$  سود می‌برند (۱۷ و ۲۱). در یک مطالعه توسط ژیوانلا (Giovannella) و همکاران، سطح Tg تحریک نشده  $\leq 5/5$  نانوگرم بر میلی‌لیتر با حساسیت ۸۸ درصد و ویژگی ۷۴ درصد (۲۱)، و در مطالعه وورال (Vural) و همکاران، سطح Tg تحریک نشده بیشتر از  $1/9$  نانوگرم بر میلی‌لیتر یا Tg تحریک شده بیش از  $38/2$  نانوگرم بر میلی‌لیتر بیشترین دقت تشخیصی را نشان دادند (۲۲). در نهایت، در یک مطالعه مروری بر اساس مطالعه چند مرکزی اروپایی، حساسیت برای سطح  $Tg > 5$  نانوگرم بر میلی‌لیتر بدون تحریک TSH معادل ۱۰۰ درصد بود و در بیماران با سطح Tg کمتر از ۵ معادل ۸۷ درصد گزارش شد (۱۹).

متاستاتیک ۱۰۰ درصد، در متاستاز استخوان ۸۳/۳ درصد، و در متاستاز ریه ۶۳/۲ درصد می‌باشد. در این مطالعه نیز میزان مثبت شدن اسکن در بیمارانی که Tg بالاتری داشتند، بیشتر بود (۲۷).

در مقایسه‌ای که ساگر (Sager) و همکاران، با استفاده از آنالوگ‌های سوماتواستاتینی (-[99mTc]Tc) HYNIC-TOC و HYNIC- [99mTc]Tc- بر TATE، [18F]FDG-2 و [99mTc]Tc-MIBI بر ۲۰ بیمار TENIS انجام دادند، تعداد کل ضایعات یافت شده در اسکن‌های سوماتواستاتینی ۴۸ ضایعه، در FDG ۷۴ ضایعه و در MIBI ۲۵ ضایعه بود. با این حال در سطح بیماران، هر دو اسکن سوماتواستاتینی و [18F]FDG-2 هر دو ۱۵ بیمار را شناسایی کردند، هر چند که در ۸ ناحیه آناتومیک این ۱۵ بیمار، بین یافته‌های [18F]FDG-2 و اسکن سوماتواستاتینی تطابق وجود نداشت، که این می‌تواند ناشی از ماهیت متفاوت هدف مورد شناسایی در هر یک از این دو اسکن باشد. همچنین اسکن MIBI تنها ۱۱ بیمار را به صورت مثبت شناسایی کرد (۲۸).

در مطالعه‌ای که پدهی (Padhy) و همکاران، در ۸ بیمار TENIS با اسکن PET/CT [18F]FDG-2 منفی انجام دادند، [68Ga]Ga-DOTATATE PET/CT توانست ۵ (۶۲/۵ درصد) بیمار را شناسایی کنند، که از بین ۳ بیمار باقی مانده، ۲ بیمار متاستاز ریوی بدون جذب [68Ga]Ga-DOTATATE داشتند و در یک بیمار هیچ ضایعه‌ای پیدا نشد (۲۹). یافته‌های این مطالعه با مطالعه دمیرسی (Demirci) و همکاران که نرخ تشخیصی اسکن PET/CT [68Ga]Ga-DOTATATE/NOC را در بیماران DTC با WBIS منفی ۶۲ درصد برآورد کردند، منطبق بود (۳۰). همچنین، جوپس (Jois) و همکاران که بیماران DTC با WBIS منفی را از نظر قابلیت درمان با

(TC-99m, SPECT In-111) و همچنین رادیوداروهای PET (Ga-68) استفاده نمود. با این حال، مطالعات متعدد انجام شده در این زمینه، نتایج متناقضی داشته‌اند که این می‌تواند به دلیل پروتکل تصویربرداری متفاوت، محل و سایز تومور و تفاوت‌های موجود در بروز ساب تایپ‌های مختلف رسپتور سوماتوستاتین باشد (۲۵).

در مطالعه‌ای که توسط گورجس (Gorges) و همکاران، با استفاده از اسکن [111In]In-Pentetreotide در بیماران مبتلا به سرطان تیروئید متاستاتیک غیر MTC با WBIS منفی و سطح تیروگلوبولین بالا طراحی کردند نشان داده شد که در ۷۴ درصد بیماران، اسکن 111In-Pentetreotide مثبت بود و از این میان، ۲۷ درصد این بیماران سطح Tg زیر ۱۰ نانوگرم بر میلی‌لیتر و ۸۵ درصد، Tg بالای ۱۰ نانوگرم بر میلی‌لیتر داشتند. تطابق با یافته‌های هیستوپاتولوژیک نیز نشان داد که هر تل سل کارسینوم بالاترین میزان جذب را داشته است (۲۶).

در مطالعه‌ای دیگر به منظور بررسی کاربرد تشخیصی اسکن [99mTc]Tc-HYNIC-TOC در بیماران TENIS، دیده شد که یافته‌های اسکن در مقایسه با معیارهای استاندارد- طلائی (بیوپسی و یا سایر یافته‌های تصویربرداری) دارای حساسیت ۸۷/۴ درصد، ویژگی ۱۰۰ درصد و دقت ۸۹/۲ درصد می‌باشد. حساسیت [99mTc]Tc-HYNIC-TOC برای بیماران مبتلا به مراحل پیشرفته (مراحل III و IV) بالاتر بود (۹۳/۷ درصد) (۱۲). در مطالعه‌ای دیگر با استفاده از رادیو داروی [99mTc]Tc-EDDA/HYNIC-TOC در بیماران مبتلا به سرطان تیروئید مقاوم به ید رادیواکتیو نشان داده شد که اسکن‌های سوماتوستاتینی با نرخ تشخیصی ۶۷/۴ درصد، دارای حساسیت ۶۹ درصد و ویژگی ۷۸/۶ درصد می‌باشد. همچنین در این مطالعه نشان داده شد حساسیت اسکن سوماتوستاتینی در تشخیص گره‌های لنفاوی

اندوتلیال عروقی تومور می‌باشد و این یافته با اندازه تومور و تهاجم عروقی مرتبط می‌باشد (۳۲-۳۴). همچنین در مطالعه‌ای درباره جذب  $[68\text{Ga}]\text{Ga-PSMA}$  در ضایعات تصادفی در تیروئید، از میان ضایعات تیروئید جاذب  $[68\text{Ga}]\text{Ga-PSMA}$  که به‌طور تصادفی در تصاویر بیمارانی که به منظور ارزیابی سرطان پروستات تحت تصویربرداری  $[68\text{Ga}]\text{Ga-PSMA PET/CT}$  قرار گرفته بودند، حدود یک چهارم بیماران ضایعات بدخیم داشتند که از این میان، اکثریت PTC بودند (۳۵). در همین راستا، مطالعه سولینی (Sollini) و همکاران، نشان داد PSMA، نشانگر تشکیل عروق جدید که توسط DTC بیان می‌شود، در پیش‌بینی تهاجم تومور و سرانجام بیمار کمک می‌کند (۳۶).

در مطالعه‌ای که Moore و همکاران، (۳۷) با استفاده از یک پایگاه داده نگهداری نمونه‌های پاتولوژی انجام دادند، ۳۷ نمونه DTC اولیه (۱۱ نمونه پایپلاری کلاسیک، ۹ نمونه پایپلاری- واریان فولیکولی، ۱۱ نمونه فولیکولی، و ۶ نمونه مقاوم به ید رادیواکتیو)، ۵ نمونه کارسینوم آناپلاستیک، ۱۲ نمونه از غدد لنفاوی متاستاتیک و ۹ نمونه متاستاز دوردست، و همچنین ۲۱ ندول خوش‌خیم و ۷ نمونه بافت تیروئید طبیعی از نظر بیان مارکر اندوتلیال عروقی CD31 و PSMA مورد ارزیابی قرار گرفتند. نتیجه مطالعه نشان داد که PSMA در بافت نرمال تیروئید بیان نمی‌شود. همچنین، نمونه‌های DTC در مقایسه با تومورهای خوش‌خیم، بیان PSMA بالاتری را هم از نظر شدت و هم درصد بیان در عروق نشان دادند. در میان زیرگروه‌های بافت‌شناسی، PTC کلاسیک، کارسینوم تیروئید فولیکولی و کارسینوم‌های مقاوم به ید رادیواکتیو، بیشترین درصد رنگ‌آمیزی PSMA (به ترتیب از متوسط تا قوی) را نشان دادند. بیان PSMA در نمونه‌های

$[177\text{Lu}]\text{Lu-DOTATATE}$  بررسی می‌کردند، نشان دادند که ۶۳ درصد از بیماران TENIS مورد مطالعه اسکن  $[68\text{Ga}]\text{Ga-DOTATATE PET-CT}/[99\text{mTc}]\text{Tc-HYNIC-TOC}$  مثبت دارند که بر اساس مقیاس چشمی (مقایسه جذب ضایعه با کبد)، ضایعات ۳ بیمار جذب گرید III و IV نشان دادند و کاندید درمان با  $[177\text{Lu}]\text{Lu-DOTATATE}$  شدند (۳۱).

در نهایت مطالعه وراکیمیس (Vrachimis) و همکاران که در راستای مقایسه دو اسکن  $[68\text{Ga}]\text{Ga-DOTATATE PET/MR}$  و  $[18\text{F}]\text{FDG PET/CT}$  انجام شد، نشان داد که در ارزیابی مبتنی بر ضایعات، نرخ تشخیصی  $[68\text{Ga}]\text{Ga-DOTATATE PET/MR}$  و  $[18\text{F}]\text{FDG PET/CT}$  Diffusion-(DWI) و weighted MRI به ترتیب ۹۳، ۸۱ و ۳۳ درصد می‌باشد، بدین صورت که در ارزیابی ضایعات ریه  $[18\text{F}]\text{FDG PET/CT}$  عملکرد بهتری را نسبت به سایر مدالیت‌ها داشته و در ارزیابی ضایعات خارج کبدی،  $[68\text{Ga}]\text{Ga-DOTATATE PET/MR}$  نرخ تشخیصی بهتری داشته است و اسکن DWI در مقایسه با دو اسکن دیگر، ضایعات خیلی کمی را شناسایی می‌کند. لذا به نظر می‌رسد،  $[18\text{F}]\text{FDG PET/CT}$  و  $[68\text{Ga}]\text{Ga-DOTATATE PET/MR}$  نقش مکملی در ارزیابی بیماران TENIS داشته باشند. همچنین، DWI نمی‌تواند جایگزین  $[18\text{F}]\text{FDG PET/CT}$  برای نظارت پس از عمل بیماران TENIS شود (۱۳).

### تصویربرداری $[68\text{Ga}]\text{Ga-PSMA PET/CT}$

مطالعات مختلفی در زمینه بیان PSMA در سرطان تیروئید، از جمله بیماران TENIS انجام شده است که همگی نشان می‌دهند بیان PSMA مربوط به سلول‌های

همچنین، سطح Tg او ابتدا کاهش یافت ولی طی ۷ ماه پس از درمان، پیشرفت بیماری در تصویربرداری و افزایش سطح Tg مشاهده شد (۴۰).

در مطالعه‌ای دیگر بر بیماران سرطان تیروئید با ضایعات مقاوم / عود کننده گردن در تصاویر 2-[18F]FDG یا WBIS، بیان PSMA به روش ایمونوهیستوشیمیایی بررسی شد و نتایج نشان داد در دو سوم این بیماران PSMA بیان می‌شود که شدت بیان آن با پیش آگهی بیماران نسبت معکوس دارد و بیان بیشتر PSMA به معنای "بقای بدون پیشرفت بیماری" کمتر می‌باشد (۴۱). با این حال بر اساس نتایج جست و جوی تیم نویسنده این مقاله، اسکن 2-[18F]FDG PET/CT در مطالعات ذکر شده تنها در بیماران با اسکن مثبت 2-[18F]FDG PET/CT بررسی شده است و لذا نرخ تشخیصی آن در کل بیماران TENIS در دسترس نمی‌باشد.

#### تصویربرداری [68Ga]Ga-FAPI PET/CT

با توجه به نتایج درخشان تصویربرداری [68Ga]Ga-FAPI PET/CT در انواع سرطان‌ها، بسیاری از مطالعات به بررسی پتانسیل تشخیصی-درمانی radiolabeled-FAPI در سرطان‌های مقاوم از جمله بیماران TENIS پرداخته‌اند (۴۲ و ۴۳). در مطالعه چن (Chen) و همکاران، با هدف ارزیابی پتانسیل [68Ga]Ga-FAPI PET/CT برای تشخیص ضایعات سرطان تیروئید در بیماران TENIS، ۲۴ بیمار مورد ارزیابی قرار گرفتند. از این میان، در تجزیه و تحلیل مبتنی بر بیمار، در ۸۷/۵ درصد (۲۴/۲۱) بیماران متاستاز تشخیص داده شد و به جز متاستاز غدد لنفاوی در ۳ بیمار و متاستاز ریه در ۳ بیمار دیگر، سایر ضایعات از جمله متاستازهای لنفاوی و متاستاز دوردست مانند ریه،

متاستازهای دوردست (۱۰۰ درصد) و در نمونه‌های غدد لنفاوی (۶۷ درصد) نیز دیده شد. تمامی این یافته‌ها نشان دهنده جایگاه بالقوه PSMA به عنوان یک هدف تشخیصی-درمانی جدید در سرطان‌های متاستاتیک و مقاوم به ید رادیوایوتیو می‌باشد.

در مطالعه‌ای که توسط لوتجه (Lütje) و همکاران، انجام شد (۳۸)، شش بیمار TENIS با اسکن PET/CT 2-[18F]FDG مثبت با انجام [68Ga]Ga-PSMA PET/CT مورد بررسی قرار گرفتند که از این میان، در ۵ بیمار از ۶ بیمار، ضایعات متاستاتیک جذب [68Ga]Ga-PSMA نشان دادند. در مطالعه‌ای دیگر (۳۹) ده بیمار مبتلا به DTC را که بر اساس نتایج 2-[18F]FDG PET/CT دارای ۳۲ ضایعه متاستاتیک بودند، با استفاده از [68Ga]Ga-PSMA PET/CT بررسی کردند که ۹۳/۷۵ درصد ضایعات شناسایی شد. این نتایج اولیه نشان داد که [68Ga]Ga-PSMA PET/CT ممکن است برای مرحله‌بندی بیماران مبتلا به DTC متاستاتیک و همچنین برای شناسایی بیمارانی که واجد شرایط درمان با [177Lu]Lu-PSMA هستند مفید باشد. با این حال نتایج مطالعه‌ای که در سال ۱۳۹۹ به منظور بررسی پاسخ به درمان [177Lu]Lu-PSMA انجام شد، از ۵ بیمار مورد بررسی که همگی ضایعات متاستاتیک جذب [68Ga]Ga-PSMA را نشان دادند، بر اساس شدت جذب ضایعات، تنها ۳ مورد برای درمان با [177Lu]Lu-PSMA پیشنهاد شدند و در نهایت ۲ بیمار تحت درمان قرار گرفتند. از ۲ بیمار مورد بررسی، یک بیمار در تصویربرداری یک ماه بعد از درمان، بیماری پیشرونده به همراه افزایش سطح Tg را نشان داد. بیمار دوم پاسخ نسبی و موقت متاستازهای ریوی و کبدی را نشان داد.

[68Ga]Ga-DOTA.SA.FAPi، ۴ بیمار به درمان پاسخ نسبی دادند و در ۳ نفر بیماری به حالت پایدار درآمد، با این حال، در هیچ بیماری پاسخ کامل به درمان مشاهده نشد. با این وجود، سطح عملکردی بیماران بر اساس معیار ECOG بهبود قابل توجهی پیدا کرد و سمیت هماتولوژیک، کلیوی یا کبدی درجه III/IV در هیچ بیماری مشاهده نشد. لذا با در نظر گرفتن عوارض درمان بیماران TENIS با داروهای مهارکننده تیروزین کیناز، به نظر می‌رسد مطالعات جدی‌تری در راستای استفاده از درمان [177Lu]Lu-FAPi در بیماران، بتواند جایگاه درمانی این رادیو دارو را در مدیریت درمانی بیماران TENIS مشخص سازد (۴۶).

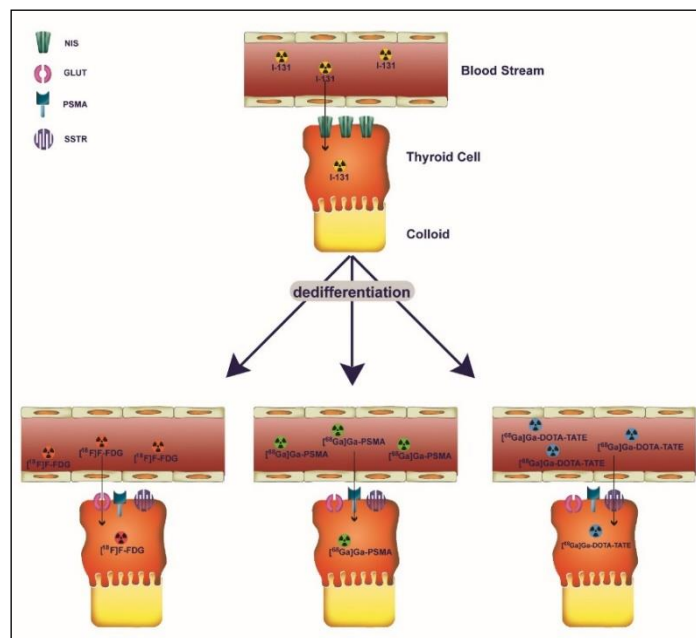
### بحث

همانطور که اشاره شد، با وجود پیش‌آگهی خوب بیماران مبتلا به DTC، بیماران TENIS همواره چالش تشخیصی-درمانی محسوب می‌شدند، لذا تحقیقات گسترده‌ای در راستای معرفی روش تشخیصی-درمانی مناسب در این بیماران در حال انجام می‌باشد. مطالعات بسیار زیادی در پزشکی هسته‌ای در راستای یافتن بهترین گیرنده هدف به منظور شناسایی بیماران TENIS انجام شده است که در اینجا به چهار گروه عمده از این مطالعات که در زمینه تصویربرداری با هدف شناسایی گیرنده‌های GLUT، SSTR، PSMA و FAP می‌باشند، پرداخته شده است (شکل ۱ و ۲).

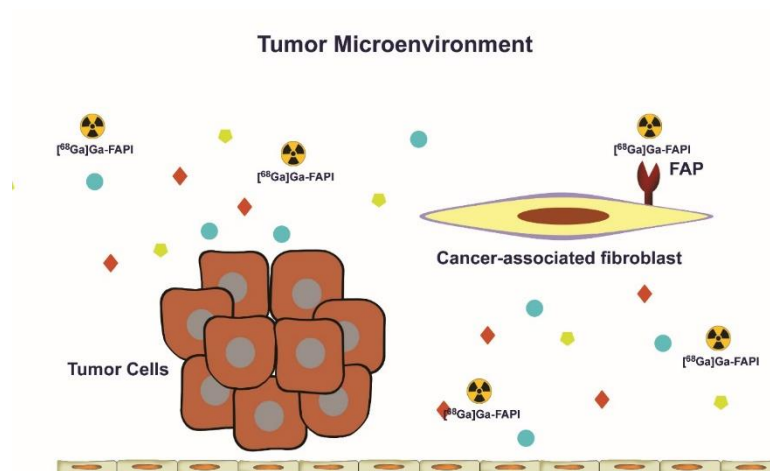
استخوان و پلور همگی جذب [68Ga]Ga-FAPi نشان دادند. همچنین SUVmax ضایعات از نظر آماری با نرخ رشد ضایعات هدف مرتبط بود ( $p=0/047$ ). لذا به نظر می‌رسد [68Ga]Ga-FAPi PET/CT نقش امیدوارکننده‌ای برای شناسایی متاستاز در بیماران TENIS دارد (۴۴).

در مطالعه‌ای دیگر، فو (Fu) و همکاران، قابلیت تشخیصی PET/CT 2-[18F]FDG و [68Ga]Ga-FAPi PET/CT را در بیماران TENIS با هم مقایسه کردند و نتایج نشان داد [68Ga]Ga-FAPi نسبت سیگنال به پس زمینه به مراتب بهتری نسبت به 2-[18F]FDG برای تشخیص ضایعات متاستاتیک، به ویژه برای تشخیص متاستازهای کوچک ریوی دارد. بنابراین،  $^{68}\text{Ga-FAPi}$  ممکن است یک جایگزین امیدوارکننده برای 2-[18F]FDG برای تشخیص عود تومور و متاستاز در بیماران TENIS باشد که امکان درمان هدفمند با استفاده از FAP را هم فراهم می‌کند (۴۵). همچنین بلال (Ballal) و همکاران، از [177Lu]Lu-FAPi برای درمان بیماران TENIS که به مهارکننده‌های تیروزین کیناز (سورافنیب/لنواتینیب) هم مقاوم بودند و در تصویربرداری [68Ga]Ga-DOTA.SA.FAPi جذب متوسط تا زیادی نشان داده بودند، استفاده کردند. در ۱۵ بیمار تحت بررسی در این مطالعه، سطح سرمی Tg به‌طور معناداری کاهش یافت و در نهایت بر اساس تصویربرداری





شکل ۱) تصویر شماتیک تغییر بیان گیرنده‌های سطح سلولی در بیماران TENIS  
 Fig 1) Schematic image of variations in the expression of cell surface receptors in TENIS patients.



شکل ۲) تصویر شماتیک تصویربرداری هدفمند مبتنی بر FAP  
 Fig 2) Schematic image of FAP-based targeted imaging

TENIS انجام نشده بود، لذا نرخ تشخیصی این مدالیته ذکر نشده است.

نرخ تشخیصی هر مدالیته به صورت مختصر در جدول ۱ آورده شده است که از این میان، مطالعات  $[^{68}\text{Ga}]\text{Ga}$ -PSMA PET/CT در جمعیت شامل تمام بیماران

جدول ۱) نرخ تشخیصی اسکن‌های مختلف پزشکی هسته‌ای در بیماران TENIS			
منابع	نرخ تشخیصی	روش تصویربرداری	هدف تشخیصی
(۱۸ و ۱۷، ۱۳)	۶۳-۸۱	2-[ <sup>18</sup> F]FDG PET/CT	GLUT
(۲۷)	۷۴	<sup>111</sup> In-Pentetreotide	SSTR
(۲۸)	۶۷/۴	[ <sup>99m</sup> Tc]Tc-EDDA/HYNIC-TOC	
(۳۰-۳۲)	۶۲-۶۳	[ <sup>68</sup> Ga]Ga-DOTATATE PET/CT	
(۱۳)	۹۳	[ <sup>68</sup> Ga]Ga-DOTATATE PET/MR	PSMA
	n/a	[ <sup>68</sup> Ga]Ga-PSMA PET/CT	
(۴۴)	۸۷/۵	[ <sup>68</sup> Ga]Ga-FAPI PET/CT	FAP
n/a: not available			

### نتیجه‌گیری

از میان روش‌های تصویربرداری پزشکی هسته‌ای با هدف‌های تشخیصی GLUT، SSTR، PSMA و FAP در بیماران TENIS، تصویربرداری به روش [<sup>68</sup>Ga]Ga-FAPI PET/CT بالاترین نرخ تشخیصی را در بین این بیماران دارد. با توجه به قابلیت ترانوستیک FAPI و همچنین با در نظر گرفتن عوارض فراوان و معیارهای ورودی محدود درمان با مهارکننده‌های تیروزین کیناز که تا به امروز قدم بعدی در درمان بیماران TENIS بوده است، انجام مطالعات گسترده‌تر در زمینه اقدامات ترانوستیک مبتنی بر FAPI ارزشمند به نظر می‌رسد. این مقاله تحت حمایت مالی هیچ سازمان یا مؤسسه‌ای نمی‌باشد.

### تضاد منافع

هیچ گونه تعارض منافع توسط نویسندگان مقاله بیان نشده است.

بر اساس جدول ۱ بیشترین نرخ تشخیصی مربوط به [<sup>68</sup>Ga]Ga-DOTATATE PET/MR می‌باشد (۹۳ درصد) که با توجه به اینکه مطالعاتی که از [<sup>68</sup>Ga]Ga-DOTATATE PET/CT در ارزیابی بیماران TENIS استفاده کرده‌اند نرخ تشخیصی ۶۲-۶۳ درصد داشته‌اند، به نظر می‌رسد افزایش ۳۰ درصدی نرخ تشخیصی در ارزیابی بیماران به روش [<sup>68</sup>Ga]Ga-DOTATATE PET/MR مربوط به جزء MRI مدالیته باشد که در بسیاری از مراکز قابل انجام نمی‌باشد. روش بعدی تصویربرداری با نرخ تشخیصی ۸۷/۵ درصد مربوط به [<sup>68</sup>Ga]Ga-FAPI PET/CT می‌باشد که با توجه به قابلیت ترانوستیک FAPI و همچنین با در نظر گرفتن عوارض فراوان و معیارهای ورودی محدود درمان با مهارکننده‌های تیروزین کیناز که تا به امروز قدم بعدی در درمان بیماران TENIS بوده است، ارزش انجام مطالعات گسترده‌تر در این زمینه را دارا می‌باشد.

### References:

1. Agate L, Lorusso L, Elisei R. New and old knowledge on differentiated thyroid cancer epidemiology and risk factors. *J Endocrinol Invest* 2012; 35(6 Suppl): 3-9. <https://pubmed.ncbi.nlm.nih.gov/23014067/>
2. Ardeshtir Larijani Mb, Mohagheghi Sma, Mousavi Jarahi Sar, et al. Thyroid Cancer In Iran: An Epidemiological Survey Based On Cancer Data's Registered In Tehran. *J Med Council Iran* 2005; 23(4): 362-367. <https://www.sid.ir/paper/41004/en>
3. Salari N, Kazemini M, Mohammadi M. The Prevalence of Thyroid Cancer in Iran: a Systematic Review and Meta-analysis. *Indian J Surg Oncol* 2021; 2021(6): 1-11. doi:10.1007/s13193-021-01465-8
4. Caetano R, Bastos CR, de Oliveira IA, et al. Accuracy of positron emission tomography and positron emission tomography-CT in the

- detection of differentiated thyroid cancer recurrence with negative 131I whole-body scan results: A meta-analysis. *Head Neck* 2016; 38(2): 316-27. doi:[10.1002/hed.23881](https://doi.org/10.1002/hed.23881)
5. Kist JW, de Keizer B, Stokkel MP, et al. Recurrent differentiated thyroid cancer: towards personalized treatment based on evaluation of tumor characteristics with PET (THYROPET Study): study protocol of a multicenter observational cohort study. *BMC cancer* 2014; 14: 405. doi:[10.1186/1471-2407-14-405](https://doi.org/10.1186/1471-2407-14-405)
  6. Emami-Ardekani A, Ghorbani-Nik F, Karamzade-Ziarati N, et al. Impact of TSH stimulation on 2-[18F]FDG PET/CT results in patients with papillary thyroid carcinoma presented with elevated serum thyroglobulin level and negative diagnostic iodine-131 whole-body scan. *Iran J Nucl Med* 2022; 30(2): 88-95. [https://irjnm.tums.ac.ir/article\\_40014.html](https://irjnm.tums.ac.ir/article_40014.html)
  7. Haugen BR, Alexander EK, Bible KC, et al. 2015 American Thyroid Association management guidelines for adult patients with thyroid nodules and differentiated thyroid cancer: the American Thyroid Association guidelines task force on thyroid nodules and differentiated thyroid cancer. *Thyroid* 2016; 26(1): 1-133. doi:[10.1089%2Fthy.2015.0020](https://doi.org/10.1089%2Fthy.2015.0020)
  8. Laha D, Nilubol N, Boufraquech M. New Therapies for Advanced Thyroid Cancer. *Front Endocrinol* 2020; 11: 1-9. doi:[10.3389/fendo.2020.00082](https://doi.org/10.3389/fendo.2020.00082)
  9. Chao M. Management of Differentiated Thyroid Cancer with Rising Thyroglobulin and Negative Diagnostic Radioiodine Whole Body Scan. *Clin Oncol (R Coll Radiol)* 2010; 22(6): 438-47. doi:[10.1016/j.clon.2010.05.005](https://doi.org/10.1016/j.clon.2010.05.005)
  10. Ma C, Kuang A, Xie J, et al. Possible explanations for patients with discordant findings of serum thyroglobulin and 131I whole-body scanning. *J Nucl Med* 2005; 46(9): 1473-80. <https://pubmed.ncbi.nlm.nih.gov/16157530/>
  11. Biermann M. Gallium-68-PSMA-PET/CT outperforms radioiodine scintigraphy and FDG-PET/CT in a prospective series of 10 patients with metastasized differentiated thyroid cancer. *Clin Thyroid* 2018; 30(8): 388-90. doi:[10.1089/ct.2018.30.388-390](https://doi.org/10.1089/ct.2018.30.388-390)
  12. Shinto AS, Kamaleshwaran KK, Mallia M, et al. Utility of (99m)Tc-Hynic-TOC in 131I Whole-Body Scan Negative Thyroid Cancer Patients with Elevated Serum Thyroglobulin Levels. *World J Nucl Med* 2015; 14(2): 101-8. doi:[10.4103/1450-1147.154229](https://doi.org/10.4103/1450-1147.154229)
  13. Vrachimis A, Stegger L, Wenning C, et al. [68Ga]DOTATATE PET/MRI and [18F]FDG PET/CT are complementary and superior to diffusion-weighted MR imaging for radioactive-iodine-refractory differentiated thyroid cancer. *Eur J Nucl Med Mol Imaging* 2016; 43(10): 1765-72. doi:[10.1007/s00259-016-3378-5](https://doi.org/10.1007/s00259-016-3378-5)
  14. Agrawal A, Rangarajan V. Appropriateness criteria of FDG PET/CT in oncology. *Indian J Radiol Imaging* 2015; 25(02): 88-101. doi:[10.4103/0971-3026.155823](https://doi.org/10.4103/0971-3026.155823)
  15. Marcus C, Whitworth PW, Surasi DS, et al. PET/CT in the management of thyroid cancers. *AJR Am J Roentgenol* 2014; 202(6): 1316-29. doi:[10.2214/AJR.13.11673](https://doi.org/10.2214/AJR.13.11673)
  16. Are C, Hsu JF, Ghossein RA, et al. Histological aggressiveness of fluorodeoxyglucose positron-emission tomogram (FDG-PET)-detected incidental thyroid carcinomas. *Ann Surg Oncol* 2007; 14(11): 3210-5. doi:[10.1245/s10434-007-9531-4](https://doi.org/10.1245/s10434-007-9531-4)
  17. Shammass A, Degirmenci B, Mountz JM, et al. 18F-FDG PET/CT in patients with suspected recurrent or metastatic well-differentiated thyroid cancer. *J Nucl Med* 2007; 48(2): 221-6. <https://pubmed.ncbi.nlm.nih.gov/17268018/>
  18. Leboulleux S, Schroeder PR, Schlumberger M, et al. The role of PET in follow-up of patients treated for differentiated epithelial thyroid cancers. *Nat Clin Pract Endocrinol Metab* 2007; 3(2): 112-21. doi:[10.1038/ncpendmet0402](https://doi.org/10.1038/ncpendmet0402)
  19. Crippa F, Alessi A, Gerali A, et al. FDG-PET in Thyroid Cancer. *Tumori* 2003; 89(5): 540-3. doi:[10.1177/030089160308900517](https://doi.org/10.1177/030089160308900517)
  20. Kukulska A, Krajewska J, Kołosza Z, et al. The role of FDG-PET in localization of recurrent lesions of differentiated thyroid cancer (DTC) in patients with asymptomatic hyperthyroglobulinemia in a real clinical practice. *Eur J Endocrinol* 2016; 175(5): 379-85. doi:[10.1530/EJE-16-0360](https://doi.org/10.1530/EJE-16-0360)
  21. Giovanella L, Trimboli P, Verburg FA, et al. Thyroglobulin levels and thyroglobulin doubling time independently predict a positive 18F-FDG PET/CT scan in patients with biochemical recurrence of differentiated thyroid carcinoma. *Eur J Nucl Med Mol Imaging* 2013; 40(6): 874-80. doi:[10.1007/s00259-013-2370-6](https://doi.org/10.1007/s00259-013-2370-6)
  22. Vural GU, Akkas BE, Ercakmak N, et al. Prognostic significance of FDG PET/CT on the follow-up of patients of differentiated thyroid

- carcinoma with negative 131I whole-body scan and elevated thyroglobulin levels: correlation with clinical and histopathologic characteristics and long-term follow-up data. *Clin Nucl Med* 2012; 37(10): 953-9. doi:[10.1097/RLU.0b013e31825b2057](https://doi.org/10.1097/RLU.0b013e31825b2057)
23. Xu C, Zhang H. Somatostatin receptor based imaging and radionuclide therapy. *Biomed Res Int* 2015; 2015: 917968. doi:[10.1155/2015/917968](https://doi.org/10.1155/2015/917968)
24. Atkinson H, England JA, Rafferty A, et al. Somatostatin receptor expression in thyroid disease. *Int J Exp Pathol* 2013; 94(3): 226-9. doi:[10.1111/iep.12024](https://doi.org/10.1111/iep.12024)
25. Treglia G, Rindi G, Rufini V. Expression of somatostatin receptors may guide the use of somatostatin receptor imaging and therapy in differentiated thyroid cancer. *Hormones (Athens)* 2012; 11(3): 230-2. doi:[10.1007/BF03401532](https://doi.org/10.1007/BF03401532)
26. Gorges R, Kahaly G, Müller-Brand J, et al. Radionuclide-labeled somatostatin analogues for diagnostic and therapeutic purposes in nonmedullary thyroid cancer. *Thyroid* 2001; 11(7): 647-59. doi:[10.1089/105072501750362718](https://doi.org/10.1089/105072501750362718)
27. Czepczyński R, Gryczyńska M, Ruchała M. 99mTc-EDDA/HYNIC-TOC in the diagnosis of differentiated thyroid carcinoma refractory to radioiodine treatment. *Nucl Med Rev Cent East Eur* 2016; 19(2): 67-73. doi:[10.5603/NMR.2016.0015](https://doi.org/10.5603/NMR.2016.0015)
28. Sager S, Kabasakal L, Halac M, et al. Comparison of 99mTc-HYNIC-TOC and HYNIC-TATE octreotide scintigraphy with FDG PET and 99mTc-MIBI in local recurrent or distant metastatic thyroid cancers. *Clin Nucl Med* 2013; 38(5): 321-5. doi:[10.1097/RLU.0b013e3182868062](https://doi.org/10.1097/RLU.0b013e3182868062)
29. Padhy A, Chung SL, Kok TY, et al. Evaluation of thyroid cancer patients with Ga-68 DOTA-TATE PET/CT: initial experience at a tertiary health care centre. *J Nuclear Med* 2013; 54(2): 1928. [https://jnm.snmjournals.org/content/54/supplement\\_2/1928.short](https://jnm.snmjournals.org/content/54/supplement_2/1928.short)
30. Demirci E, Kabasakal L, Ocak M, et al. Evaluation of 68Ga-DOTA-TATE and 68Ga-DOTA-NOC PET/CT in patients with differentiated thyroid cancer. *J Nuclear Med* 2012; 53(1): 2095. [https://jnm.snmjournals.org/content/53/supplement\\_1/2095.short](https://jnm.snmjournals.org/content/53/supplement_1/2095.short)
31. Jois B, Asopa R, Basu S. Somatostatin Receptor Imaging in Non-131I-Avid Metastatic Differentiated Thyroid Carcinoma for Determining the Feasibility of Peptide Receptor Radionuclide Therapy With 177Lu-DOTATATE: Low Fraction of Patients Suitable for Peptide Receptor Radionuclide Therapy and Evidence of Chromogranin A Level-Positive Neuroendocrine Differentiation. *Clin Nucl Med* 2014; 39(6): 505-10. doi:[10.1097/RLU.0000000000000429](https://doi.org/10.1097/RLU.0000000000000429)
32. Bychkov A, Vutrapongwatana U, Tepmongkol S, et al. PSMA expression by microvasculature of thyroid tumors—Potential implications for PSMA theranostics. *Sci Rep* 2017; 7(1): 5202. doi:[10.1038/s41598-017-05481-z](https://doi.org/10.1038/s41598-017-05481-z)
33. Derlin T, Kreipe HH, Schumacher U, et al. PSMA expression in tumor neovasculature endothelial cells of follicular thyroid adenoma as identified by molecular imaging using 68Ga-PSMA ligand PET/CT. *Clin Nucl Med* 2017; 42(3): e173-e4. doi:[10.1097/rlu.0000000000001487](https://doi.org/10.1097/rlu.0000000000001487)
34. Abbasi M. Hypothesis Generation: Does Lu177 Therapy May be Effective for Treatment of Benign Prostate Hyperthrophy? *Iran South Med J* 2021; 24(6): 637-8. URL:<http://ismj.bpums.ac.ir/article-1-1558-en.html>
35. Bertagna F, Albano D, Giovanella L, et al. 68Ga-PSMA PET thyroid incidentalomas. *Hormones (Athens)* 2019; 18(2): 145-9. doi:[10.1007/s42000-019-00106-8](https://doi.org/10.1007/s42000-019-00106-8)
36. Sollini M, di Tommaso L, Kirienko M, et al. PSMA expression level predicts differentiated thyroid cancer aggressiveness and patient outcome. *EJNMMI Res* 2019; 9(1): 93. doi:[10.1186/s13550-019-0559-9](https://doi.org/10.1186/s13550-019-0559-9)
37. Moore M, Panjwani S, Mathew R, et al. Well-differentiated thyroid cancer neovasculature expresses prostate-specific membrane antigen—a possible novel therapeutic target. *Endocr Pathol* 2017; 28(4): 339-44. doi:[10.1007/s12022-017-9500-9](https://doi.org/10.1007/s12022-017-9500-9)
38. Lütje S, Gomez B, Cohnen J, et al. Imaging of prostate-specific membrane antigen expression in metastatic differentiated thyroid cancer using 68Ga-HBED-CC-PSMA PET/CT. *Clin Nucl Med* 2017; 42(1): 20-5. doi:[10.1097/RLU.0000000000001454](https://doi.org/10.1097/RLU.0000000000001454)
39. Verma P, Malhotra G, Meshram V, et al. Prostate-Specific Membrane Antigen Expression in Patients With Differentiated Thyroid Cancer With Thyroglobulin Elevation and Negative Iodine Scintigraphy Using 68Ga-PSMA-HBED-CC PET/CT. *Clin Nucl*

- Med 2021; 46(8): e406-e9. doi: [10.1097/RLU.0000000000003655](https://doi.org/10.1097/RLU.0000000000003655)
40. de Vries LH, Lodewijk L, Braat AJAT, et al. 68Ga-PSMA PET/CT in radioactive iodine-refractory differentiated thyroid cancer and first treatment results with 177Lu-PSMA-617. *EJNMMI Res* 2020; 10: 18. doi: [10.1186/s13550-020-0610-x](https://doi.org/10.1186/s13550-020-0610-x)
41. Ciappuccini R, Saguet-Rysanek V, Giffard F, et al. PSMA Expression in Differentiated Thyroid Cancer: Association With Radioiodine, 18FDG Uptake, and Patient Outcome. *J Clin Endocrinol Metab* 2021; 106(12): 3536-45. doi: [10.1210/clinem/dgab563](https://doi.org/10.1210/clinem/dgab563)
42. Fu H, Huang J, Sun L, et al. FAP-Targeted Radionuclide Therapy of Advanced Radioiodine-Refractory Differentiated Thyroid Cancer With Multiple Cycles of 177Lu-FAPI-46. *Clin Nucl Med* 2022; 47(10): 906-907. doi: [10.1097/RLU.0000000000004260](https://doi.org/10.1097/RLU.0000000000004260)
43. Fu H, Fu J, Huang J, et al. 68Ga-FAPI PET/CT in Thyroid Cancer With Thyroglobulin Elevation and Negative Iodine Scintigraphy. *Clin Nucl Med* 2021; 46(5): 427-30. doi: [10.1097/RLU.0000000000003569](https://doi.org/10.1097/RLU.0000000000003569)
44. Chen Y, Zheng S, Zhang J, et al. 68Ga-DOTA-FAPI-04 PET/CT imaging in radioiodine-refractory differentiated thyroid cancer (RR-DTC) patients. *Ann Nucl Med* 2022; 36(7): 610-22. doi: [10.1007/s12149-022-01742-8](https://doi.org/10.1007/s12149-022-01742-8)
45. Fu H, Fu J, Huang J, et al. 68Ga-FAPI PET/CT Versus 18F-FDG PET/CT for Detecting Metastatic Lesions in a Case of Radioiodine-Refractory Differentiated Thyroid Cancer. *Clin Nucl Med* 2021; 46(11): 940-2. doi: [10.1097/RLU.0000000000003730](https://doi.org/10.1097/RLU.0000000000003730)
46. Ballal S, Yadav MP, Moon ES, et al. Novel Fibroblast Activation Protein Inhibitor-Based Targeted Theranostics for Radioiodine-Refractory Differentiated Thyroid Cancer Patients: A Pilot Study. *Thyroid* 2022; 32(1): 65-77. doi: [10.1089/thy.2021.0412](https://doi.org/10.1089/thy.2021.0412)

*Review Article*

# Nuclear Imaging in Patients with Differentiated Thyroid Cancer and Negative Radioactive Iodine Scan

AR. Emami-Ardekani (MD)<sup>1\*</sup>, N. Karamzade-Ziarati (MD)<sup>1\*\*</sup>,  
Y. Salehi (MD)<sup>1</sup>, R. Manafi-Farid (MD)<sup>1</sup>, A. Fard-Esfahani (MD)<sup>1</sup>,  
P. Geramifar (PhD)<sup>1</sup>, D. Beiki (PharmD)<sup>1</sup>, M. Akhlaghi (PhD)<sup>1</sup>, B. Fallahi (MD)<sup>1</sup>

<sup>1</sup> Research Center for Nuclear Medicine, Tehran University of Medical Sciences, Tehran, Iran

(Received 16 Oct, 2022

Accepted 6 Dec, 2022)

## Abstract

**Background:** Thyroid cancer is the most common endocrine malignancy in the world; however, these patients usually experience a high survival rate if they receive appropriate and timely treatment. Meanwhile, patients classified as having differentiated thyroid cancer with high thyroglobulin and negative iodine scan [Differentiated thyroid cancer with thyroglobulin elevation and negative iodine scintigraphy (TENIS)] are always considered a diagnostic-therapeutic challenge.

**Materials and Methods:** We conducted a comprehensive literature search of published papers in the PubMed/MEDLINE database regarding nuclear imaging in differentiated thyroid cancer with thyroglobulin elevation and negative iodine scintigraphy. We included all human studies in this field.

**Results:** In this review, we examined four major groups of imaging studies aimed at identifying GLUT, SSTR, PSMA and FAP receptors in patients with TENIS. The diagnostic rate of 2-[<sup>18</sup>F]FDG PET/CT in these patients has been reported as 63-81% based on various studies. Also, [<sup>68</sup>Ga]Ga-DOTATATE PET/CT, [<sup>68</sup>Ga]Ga-PSMA PET/CT and [<sup>68</sup>Ga]Ga-FAPI PET/CT scans have shown good results in these patients.

**Conclusion:** [<sup>68</sup>Ga]Ga-FAPI PET/CT imaging has the highest diagnostic rate among these patients. Given the theranostic capability of FAPI and the numerous complications and limited inclusion criteria for treatment with tyrosine kinase inhibitors, it has been the next step in the treatment of patients with TENIS. Therefore, more extensive studies in this field are warranted.

**Keywords:** Nuclear imaging, Thyroid cancer, Radio-iodine scan, Negative radio-iodine scan

©Iran South Med J.All right sreserved

---

Cite this article as: Emami-Ardekani AR, Karamzade-Ziarati N, Salehi Y, Manafi-Farid R, Fard-Esfahani A, Geramifar P, Beiki D, Akhlaghi M, Fallahi B. Nuclear Imaging in Patients with Differentiated Thyroid Cancer and Negative Radioactive Iodine Scan. Iran South Med J 2022; 25(4): 394-407

---

\*\*Address for correspondence: Research center for nuclear medicine, Shariati Hospital, Tehran University of Medical Sciences, Tehran, Iran. E. mail: n.karamzade@gmail.com

\*ORCID: 0000-0003-2306-7390

\*\*ORCID: 0000-0002-0432-6193