REVISTA ECUATORIANA DE CIENCIA, TECNOLOGÍA E INNOVACIÓN EN SALUD PÚBLICA
Código ISSN 2588-0551
DOI: https://doi.org/10.31790/inspilip.v21i7.345

Artículo de revisión

Enfermedad fúngica invasora por Histoplasma capsulatum y Cryptococcus neoformans: Coinfección

Invasive fungal disease by Histoplasma capsulatum and Cryptococcus neoformans: Coinfection.

Acceso abierto

Citación

Martínez G, Vidal M, Cusme M, Vallejo V. Enfermedad fúngica invasora por Histoplasma capsulatum y Cryptococcus neoformans: Coinfección **INSPILIP. 2023; 7 (21).**

Revista científica INSPILIP. Volumen 7, número 21; año 2023, enero - abril.

El autor declara estar libre de cualquier asociación personal o comercial que pueda suponer un conflicto de intereses en conexión con el artículo, así como el haber respetado los principios éticos de investigación, como por ejemplo haber solicitado las autorizaciones de la institución donde se realizó el estudio, permiso para utilizar los datos, consentimientos informados y en caso de tratarse de estudio observacionales y ensayos clínicos, autorización de un CEISH, ARCSA, Medio Ambiente, entre otros, de acuerdo a la categoría. Además, la licencia para publicar imágenes de la o las personas que aparecen en el manuscrito. Por ello INSPILIP no se responsabiliza por cualquier afectación a terceros, tampoco el INSPI como entidad editora, ni el Editor, la responsabilidad de la publicación es de absoluta responsabilidad de los autores.

Patricio Vega Luzuriaga
EDITOR EN JEFE

Geomara Martínez [a] , lic.geo.martinez@gmail.com
María Vidal [a, b] , fernandavidal88@hotmail.com
Marlon Cusme [a] , nicemc_1978@hotmail.com
Violeta Vallejo [a, b] , rocio-vallejo@hotmail.com

a. Hospital de Infectología "Dr. José Daniel Rodríguez Maridueña". Ministerio de Salud Pública. Guayaquil, Ecuador.
b. Sociedad de Infectología del Guayas. Guayaquil, Ecuador.

Correspondencia: Carmen del Rocío Cali Pereira **Email:** lic.geo.martinez@gmail.com

Identificación de la responsabilidad y contribución de los autores: Los autores declaran haber contribuido en idea original (todos los autores), parte metodológica (GM, MV), redacción del borrador (GM, MV) y redacción del artículo (todos los autores).

Fecha de Ingreso: 22/08/2022. **Fecha de Aprobación:** 29/11/2022. **Fecha de Publicación:** 05/01/2023.

Resumen

La enfermedad fúngica invasora (EFI) por Cryptococcus neoformans e Histoplasma capsulatum son características típicas de la fase Síndrome de Inmunodeficiencia Adquirida (SIDA) en pacientes con VIH. Además, se consideran los hongos generalmente aislados y causantes de enfermedad oportunista. No se han evidenciado muchos datos en Ecuador sobre hallazgos de EFI por Histoplasma c. y Cryptococcus neoformans como coinfección. En el presente artículo se detalla el caso clínico de un paciente con VIH de reciente diagnóstico en el que se evidenciaron hallazgos microbiológicos de Histoplasma capsulatum y Cryptococcus neoformans en muestras analizadas simultáneamente, el usuario a la fecha acude a sus consultas médicas en condición estable.

Palabras clave: Histoplasma. Cryptococcus neoformans. Coinfección. Histoplasmosis. Cryptococcosis.

Abstract

Invasive fungal disease (IFD) by Cryptococcus neoformans and Histoplasma capsulatum are typical features of the Acquired Immune Deficiency Syndrome (AIDS) phase in HIV-infected patients. In addition, fungi that are generally isolated and cause opportunistic disease are considered. No data have been evidenced in Ecuador on findings of EFI by Histoplasma c. and Cryptococcus neoformans as a coinfection. This article details the clinical case of a patient with recently diagnosed HIV in which microbiological findings of Histoplasma capsulatum and Cryptococcus neoformans were evidenced in samples analyzed simultaneously, the user to date attends his medical consultations in stable condition.

Key words: Histoplasma, Cryptococcus neoformans. Coinfection, Histoplasmosis, Cryptococcosis.

Introducción

El Cryptococcus spp. ingresa al huésped a través del tracto respiratorio y puede diseminarse a otros órganos, en particular al sistema nervioso central (SNC) [1].

En la radiografía, la infección pulmonar por Cryptococcus aparece de forma común como nódulos [2].

El cultivo o visualización directa es el estándar de oro para el diagnóstico de infección por Cryptococcus spp. Cabe destacar, que crece fácilmente en agar dextrosa Sabouraud a 30 grados centígrados en condiciones aeróbicas, el crecimiento suele observarse en 7 días. Sin embargo, el tratamiento con terapia antifúngica antes de obtener muestras de cultivo puede retrasar el crecimiento [1,2].

La infección por Histoplasma capsulatum se adquiere por inhalación de esporas [3].

La infección se encuentra principalmente en el sistema respiratorio, puede causar una infección tanto aguda como crónica [1].

En pacientes inmunocomprometidos produce una enfermedad progresiva y diseminada con afectación multiorgánica, en su mayoría extrapulmonar, del sistema reticuloendotelial, médula ósea y piel [4].

El cultivo y la visualización directa se consideran el estándar de oro para el diagnóstico definitivo. Aunque el tiempo y la técnica desafiante del cultivo son limitaciones significativas, la visualización directa es una alternativa [1].

El informe de coinfección de histoplasmosis y criptococosis resulta excepcional. En consecuencia, se puede esperar una mayor mortalidad [1].

Desde 1970 hasta septiembre de 2022 se han publicado 14 casos, la mayoría (10 de 14 casos) en pacientes con SIDA y recuentos de linfocitos T CD4 + de < de 100 células/µL Los 4 casos restantes se han presentado en pacientes con diabetes mellitus, corticoterapia, VIH negativos [3–8].

Presentación del caso.

Se detalla el caso de un paciente sexo masculino de 22 años de ocupación albañil, proveniente de zona rural de la provincia del Guayas-Ecuador, que dispone de criadero de aves de corral en su domicilio.

Sin antecedentes patológicos personales aparentes. Acude al área de emergencia por presentar un cuadro clínico de dos semanas de evolución caracterizado por alza térmica no cuantificada, cefalea persistente holocraneana 7/10 de intensidad, dolor retroocular, malestar general, pérdida de peso de más del 10% corporal basal, dolor abdominal intenso acompañado de náuseas y vómito de aspecto sanguinolento.

En la exploración física paciente se encontraba con fascie pálida dolorosa, taquicardico, taquipneico con tendencia a la hipotensión, presencia de lesiones costrosas en cara y extremidades. Destacaba la presencia de candidiasis oral y esplenomegalia.

En la analítica general se observó bicitopenia, hemoglobina 10.3g/dl, hematocrito 30 %, plaquetas de 56.000 xmm3. En análisis bioquímico urea 35, creatinina 1.2, transaminasa glutámico oxalacética (TGO) 66 U/L, transaminasa glutámico pirúvica

(TGP) 69.4 U/L. Lactato Deshidrogenasa (LDH) 486 U/L. Se realizó prueba de diagnóstico rápido para VIH de cuarta generación cuyo resultado fue reactivo, carga viral 374.273 copias, CD4 15 células/uL. Set (una muestra de dos frascos) de hemocultivos sin crecimiento microbiano. Procalcitonina: 0.99 ng/ml. Tinción Ziehl-Neelsen y Xpert MTB/RIF en esputo negativas ambas pruebas. En la ecografía abdominal se observó esplenomegalia y líquido libre en cavidad. Mientras que en la radiografía de tórax resaltó el aumento de trama basal derecha.

En la endoscopia digestiva alta se observó gastropatía eritematosa severa con hemorragia subepitelial y duodenitis. Así como también la presencia de lesiones dérmicas, médula ósea hipocelular y esplenomegalia, acompañado del estado de inmunodepresión severa debido a su infección del VIH sustentó el diagnostico de EFI.

Se realizó raspado de las lesiones, en el examen microscópico directo utilizando tinción de Giemsa y se evidenciaron formas levaduriformes compatibles con Histoplasma capsulatum . Cabe destacar que en el mismo espécimen y tinción se evidenció Mallassezia spp. Además, el test de la tinta china resultó negativo para Cryptococcus neoformans en esta muestra.

Se realizó investigación directa de Cryptococcus neoformans en orina (figura 1) con el test de tinta china observándose formas levaduriformes capsuladas compatibles con Cryptococcus neoformans.

En la muestra de esputo también se observaron formas levaduriformes compatibles con H. capsulatum, en el estudio directo en fresco se evidenciaron blastoconidias, blastoconidias con gemación polar, blastoconidias con gemación podálica, pseudomicelios y micelios verdaderos con levaduras intercalares en forma de lágrima sugestiva del “complejo Candida albicans”.

Llama la atención que se observan formas levaduriformes sugestivas de Cryptococcus neoformans por lo que se complementa el análisis con el test de tinta china observándose formas levaduriformes capsuladas compatibles con Cryptococcus neoformans. Se sembró la muestra en agar dextrosa Sabouraud reformulado con antibióticos (figura 2).

Al aspirado de médula ósea se le realizó examen de tinta china observándose formas levaduriformes capsuladas compatibles con Cryptococcus neoformans, tinción de Giemsa observándose formas levaduriformes compatibles con Histoplasma capsulatum (figura 3), cultivo siembra en agar chocolate suplementado (figura 4) y agar Sabouraud dextrosa reformulado con antibióticos.

Con respecto a la biopsia de mucosa gástrica de región natural y corporal, se reportó gastritis crónica moderada xantomatosa con presencia de esporas y hongos compatibles con Cryptococcus spp. Además, en la muestra de líquido cefalorraquídeo adicionada con la tinta china se observó formas levaduriformes capsuladas compatibles con Cryptococcus neoformans. Se identifica por medio de Vitek2 Compac el microrganismo compatible con Cryptococcus neoformans. Asimismo, catorce días después se realiza una segunda punción lumbar de control con resultado de cultivo negativo.

La evolución del paciente fue favorable, se instaló tratamiento antifúngico con anfotericina B deoxicolato intravenoso (1,0mg/kg/día) recibió 1000mg (dosis acumulada) más fluconazol 800 mg/día. Durante su hospitalización intercurrió con nefrotoxicidad e hipopotasemia por el antifúngico, sangrado digestivo alto el que fue manejado y superado exitosamente. Se instaló terapia antirretroviral (TAR) con Abacavir/ Lamívudina (600mg/300mg) + Dolutegravir (50mg) a las cuatro semanas de su ingreso hospitalario.

Actualmente el paciente se encuentra en seguimiento por consulta externa con mejoría clínica, ganancia de peso, en profilaxis secundaria con fluconazol 400 mg diarios y profilaxis primaria con cotrimoxazol forte un comprimido dosis tres veces por semana.

Se realiza control inmunovirológico a las seis semanas de iniciado el TAR con CD4 de 135 células/uL y carga viral < 40 copias.

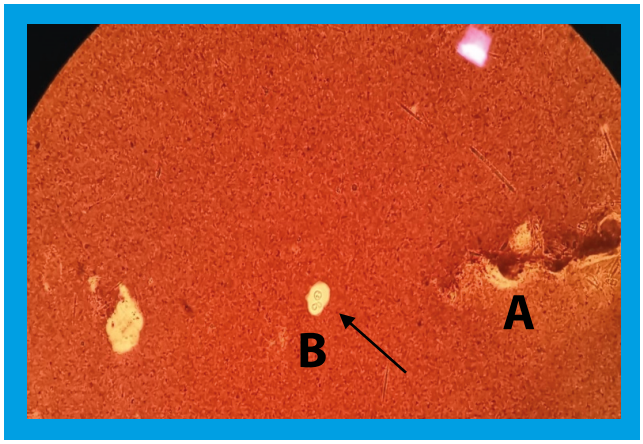

Figura 1. Examen directo de tinta china: se observan formas levaduriformes capsuladas compatibles con Cryptococcus neoformans con gemaciones. Fuente de la muestra: orina.

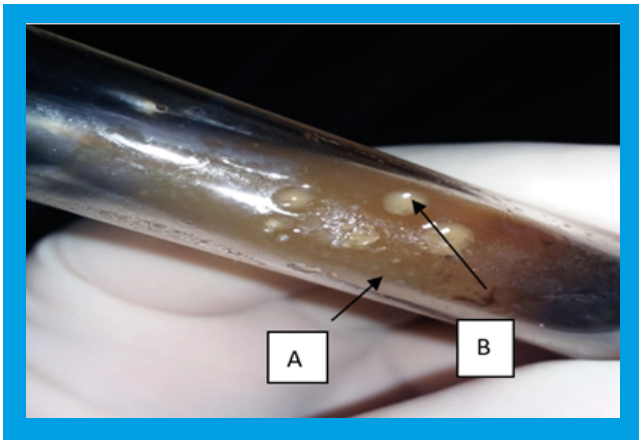

Figura 2. A) Cryptococcus neoformans en agar dextrosa Sabouraud reformulado con antibióticos: se observan colonias de consistencia mucoides, convexas, de color crema. B) Histoplasma c. en agar dextrosa Sabouraud reformulado con antibióticos: apariencia granular a algodonosa de color blanco. Procedencia: muestra respiratoria (esputo).

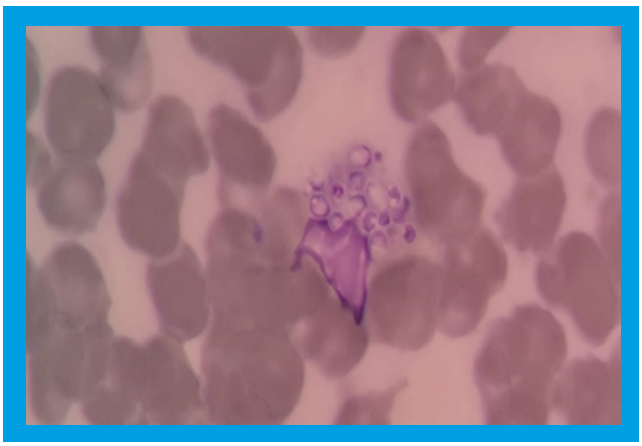

Figura 3. Tinción de Giemsa realizada al aspirado de medula ósea donde se observan formas levaduriformes compatibles con Histoplasma capsulatum.

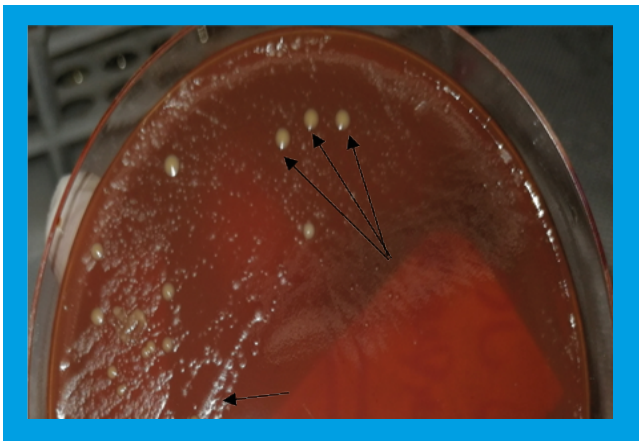

Figura 4. A) Cryptococcus neoformans en agar chocolate suplementado: se observan colonias de consistencia mucoides, convexas, de color crema. B) Histoplasma c. en agar chocolate suplementado: apariencia granular a algodonosa de color blanco. Procedencia de la muestra aspirado de medula ósea.

Discusión

Tanto Histoplasma capsulatum como Cryptococcus neoformans se encuentran en la naturaleza, especialmente en suelos contaminados con excretas de aves, murciélagos (H. capsulatum) y palomas (C. neoformans) [7].

Para la identificación de Cryptococcus neoformans las preparaciones con tinta china

son aplicables en cualquier espécimen clínico (su fluido ideal es el LCR); siendo el objetivo principal la detección de la cápsula polisacárida extracelular del hongo [9].

En Histoplasma capsulatum el diagnóstico se basa principalmente en la aplicación de la microscopía y los cultivos de los materiales obtenidos de las diferentes localizaciones de la enfermedad: sangre (hemocultivos), punción aspiración de medula ósea, escarificación de lesiones cutáneas, secreciones respiratorias, órganos profundos [7].

La detección de antígeno proporciona un método rápido de evaluación de la infección por Cryptococcus spp. Se evidencian tres métodos de detección de antígeno disponibles: ensayo de aglutinación de látex, inmunoensayo enzimático (EIA) e inmunoensayo de flujo lateral, todos los que detectan componentes de la cápsula de Cryptococcus spp.

Los polisacáridos capsulares de Cryptococcus spp. se pueden detectar y cuantificar a partir de fluidos corporales como suero, líquido cefalorraquídeo, lavado bronco alveolar y orina usando antisuero anti-C.neoformans específico [1,2].

La prueba de antígenos de Histoplasma capsulatum ha evolucionado como un método para incrementar la precisión y la rapidez del diagnóstico. Las pruebas de anticuerpos para identificación de Histoplasma utilizan varios métodos: fijación del complemento (FC) con histoplasmina, inmunodifusión en gel agar (ID) y EIA. FC e ID son los más utilizados. Una limitación importante de las pruebas de antígeno de Histoplasma es la reactividad cruzada con otras micosis endémicas [1–4,7].

En pacientes con enfermedad VIH/SIDA avanzada, la reactivación simultánea de dos o más patógenos oportunistas no es un evento infrecuente [6].

Es fundamental procurar contar con los medios y procedimientos adecuados para el diagnóstico microbiológico temprano y un posterior tratamiento etiológico [6].

Las técnicas moleculares muestran una sensibilidad y especificidad mejoradas en comparación con los métodos de diagnóstico convencionales. Sin embargo, estas pruebas solo se encuentran estandarizadas en algunas instituciones de investigación y no están disponibles comercialmente. La prueba de antígeno parece más sensible que la PCR para histoplasmosis diseminada (1,10). Varias pruebas de diagnóstico rápido (PDR) para el diagnóstico de la histoplasmosis y la criptococosis se encuentran disponibles [11].

La Organización Mundial de la Salud (OMS) en los últimos años elaboró guías específicas para el diagnóstico y tratamiento de histoplasmosis y criptococosis para la población que vive con VIH. Ambas guías recomiendan el uso de pruebas antígeno en estos pacientes [11].

Se requiere una gran inversión en servicios de salud, laboratorios y hospitales de referencia para la atención y para mejorar el tiempo de diagnóstico, permitiendo un correcto y adecuado tratamiento de estos pacientes [10].

Zurita et al., debido a la escasez de datos del Ecuador sobre la carga de entidades de enfermedades fúngicas potencialmente mortales estimaron la carga de infecciones fúngicas graves en Ecuador basadas en las poblaciones de riesgo y en las epidemias [12].

La estimación en la población VIH/SIDA con riesgo de enfermedad fúngica (< 200 recuentos de células CD4) es ~10.000, con una tasa de 11.1% (1100) de Histoplasma y 7% (700) de meningitis criptocócica [12].

En definitiva, Cryptococcus neoformans e Histoplasma capsulatum son dos de los principales hongos patógenos en el mundo, causantes de millones de infecciones anualmente con morbilidad y mortalidad significativas [13].

El tratamiento consiste en anfotericina B parenteral hasta que el paciente mejore, seguida de itraconazol 200 mg diarios, y la duración del tratamiento depende de la presentación clínica, la gravedad de la enfermedad y la respuesta del paciente al tratamiento.

El fluconazol se considera un agente de segunda línea para el tratamiento de la histoplasmosis, pero normalmente se

necesitan dosis más elevadas, entre 400 mg a 800 mg al día 5.

Conclusión

La histoplasmosis y criptococosis se consideran infecciones frecuentes y características de la etapa SIDA en la infección por el VIH. Sin embargo, es poco frecuente en la rutina diaria de los laboratorios asistenciales la visualización microscópica de Cryptococcus neoformans e Histoplasma capsulatum presentándose de forma simultánea en un usuario u espécimen.

El posterior rescate de Cryptococcus neoformans e Histoplasma capsulatum en un cultivo es un reto para los laboratorios de microbiología por lo que requiere destreza técnica.

La coinfección de microorganismos causantes de enfermedades oportunistas en usuarios VIH/SIDA no es un evento raro. Sin embargo, existe poca evidencia sobre casos de coinfección por Cryptococcus neoformans e Histoplasma capsulatum paralelamente en un paciente.

Disponibilidad de datos y materiales

Los datos que sustentan este manuscrito están disponibles bajo requisición a autor correspondiente.

Aspectos éticos

Previo a realizar el presente estudio de caso, se efectuó la firma del respectivo consentimiento informado voluntario del paciente respetando las normas de bioética y protección de identidad.

Conflicto de intereses

Los autores declaran no tener conflictos en la publicación del presente manuscrito.

Fuente de financiamiento

Propio de los autores.

Referencias bibliográficas

1. Kelly BT, Pennington KM, Limper AH. Advances in the diagnosis of fungal pneumonias. Expert Rev Respir Med. 2 de julio de 2020;14(7):703-14. DOI: 10.1080/17476348.2020.1753506

2. Setianingrum F, Rautemaa-Richardson R, Denning DW. Pulmonary cryptococcosis: A review of pathobiology and clinical aspects. Med Mycol. 1 de febrero de 2019;57(2):133-50. DOI: 10.1093/mmy/myy086.

3. Arias D, Alzate J, Rico J, Acevedo N. Cryptococcal fungemia and probable histoplasmosis in a patient infected with HIV. Case report. BMC Infect Dis. diciembre de 2018;18(1):704. DOI: 10.1186/s12879-018-3622-7

4. Tobón Á, Medina A, Orozco L, Restrepo C, De Bedout C, Restrepo Á. Histoplasmosis diseminada progresiva en una cohorte de pacientes coinfectados con el VIH. Acta Médica Colomb. 27 de agosto de 2019;36(2):63-7.

5. Asif S, Bennett J, Pauly R. A Unique Case of Cryptococcus and Histoplasmosis Co-infection in an HIV-negative Male on Chronic Steroid Therapy. Cureus [Internet]. 14 de mayo de 2019 [citado 17 de octubre de 2022]; Disponible en: https://www.cureus.com/articles/20005-a-unique-case-of-cryptococcus-and-histoplasmosis-co-infection-in-an-hiv-negative-male-on-chronic-steroid-therapy. DOI: 10.7759/cureus.4654

6. Corti M, Boschi A, Villafañe MF, Messina F, Negroni R, Arechavala A, et al. Criptococosis e Histoplasmosis diseminadas y simultáneas como primera manifestación de SIDA. Rev Patol Trop. 16 de enero de 2015;43(4):500-6. doi:10.5216/rpt.v43i4.33618

7. Arango, M., Cano, L. E., De Bedout, C., Estrada, S., Gómez, I., & Restrepo, A. Histoplasmosis y criptococosis diseminada en pacientes con el síndrome de inmunodeficiencia adquirida (SIDA). Acta méd colomb. 1990; 15(2), 84-91.

8. Nunes J, Pillon K, Bizerra P, Paniago A, Mendes R, Chang M. The Simultaneous Occurrence of Histoplasmosis and Cryptococcal Fungemia: A Case Report and Review of the Literature. Mycopathologia. diciembre de 2016;181(11-12):891-7. DOI 10.1007/s11046-016-0036-1

9. Chiang H, Tettamanti D, Castro G. Tinta china en orina como método de diagnóstico en criptococosis diseminada asociado a VIH/SIDA. Estudio transversal realizado en el hospital de infectología "José Rodríguez M." durante el año 2009. 16:8.

10. Almeida-Silva F, Damasceno L, Serna M, Valero C, Quintella L, Almeida-Paes R, et al. Multiple opportunistic fungal infections in an individual with severe HIV disease: A case report. Rev Iberoam Micol. abril de 2016;33(2):118-21. DOI: 10.1016/j.riam.2015.09.001

11. Caceres D, Arauz A, Flores C, Santiago E, Montoya S, Saenz C, et al. Implementation of rapid diagnostics assays for detection of histoplasmosis and cryptococcosis in central american people living with HIV. Mycoses. noviembre de 2021;64(11):1396-401. DOI: 10.1111/myc.13303

12. Zurita J, Denning D, Paz-y-Miño A, Solís MB, Arias LM. Serious fungal infections in Ecuador. Eur J Clin Microbiol Infect Dis. junio de 2017;36(6):975-81. DOI 10.1007/s10096-017-2928-5

13. Cordero R, Liedke S, De S Araújo , Martinez L, Nimrichter L, Frases S. Enhanced virulence of Histoplasma capsulatum through transfer and surface incorporation of glycans from Cryptococcus neoformans during co-infection. Scientific reports.2016; 6(1), 1-16.