УДК 616.133.33-089.819.1+616.145.11
DOI 10.26683/2304-9359-2020-3(33)-29-38

ОПЫТ ЭНДОВАСКУЛЯРНОГО ЛЕЧЕНИЯ АРТЕРИОВЕНОЗНЫХ МАЛЬФОРМАЦИЙ ГОЛОВНОГО МОЗГА С ИСПОЛЬЗОВАНИЕМ ПРОГРЕССИВНЫХ ТЕХНИК И НЕАДГЕЗИВНЫХ ЖИДКИХ ЭМБОЛИЧЕСКИХ АГЕНТОВ

Ю.В. ЧЕРЕДНИЧЕНКО, Л.А. ДЗЯК, Е.С. ЦУРКАЛЕНКО

Днепропетровская медицинская академия

***Conflict of Interest Statement (We declare that we have no conflict of interest).**
*Заява про конфлікт інтересів (Ми заявляємо, що у нас немає ніякого конфлікту інтересів).
*Заявление о конфликте интересов (Мы заявляем, что у нас нет никакого конфликта интересов).

***No human/animal subjects policy requirements or funding disclosures.**
*Жодний із об'єктів дослідження (людина/тварина) не підпадає під вимоги політики щодо розкриття інформації фінансування.
*Ни один из объектов исследования не подпадает под политику раскрытия информации финансирования.

***Date of submission — 02.09.20**
*Дата подачі рукопису — 02.09.20
*Дата подачи рукописи — 02.09.20

***Date of acceptance — 09.09.20**
*Дата ухвалення — 09.09.20
*Дата одобрения к печати — 09.09.20

Цель работы *– оценить возможность применения эндоваскулярной эмболизации с использованием неадгезивных жидких эмболических агентов как монотерапии для лечения церебральных артериовенозных мальформаций, ее надежность и безопасность.*

Материалы и методы. *Проведено обследование и поэтапное эндоваскулярное лечение 64 пациентов (120 сессий) с использованием неадгезивных жидких эмболических агентов. Пациенты были разделены на две группы: с разорвавшимися АВМ (n = 43) и неразорвавшимися АВМ (n = 21). Во всех случаях неразорвавшихся АВМ верифицированы признаки, указывающие на повышенный риск разрыва АВМ.*

Результаты. *Среднее уменьшение объема после эмболизации составило 79,5 % (до 50 % – в 7 случаях, на 50–75 % – в 14, в 75–99 % – в 29). Полного выключения АВМ удалось достичь у 14 (22 %) пациентов. Для достижения таких результатов проводили эмболизацию в среднем 2–3 фидеров на АВМ. Установлено, что количество фидеров было прямо пропорционально количеству необходимых сессий. Мальформации небольшого размера (до 3 см) часто удавалось закрыть в одну сессию. Клинически значимый дефицит (2 по модифицированной шкале Ранкина) после эмболизации выявлен у 2 (3 %) пациентов. Дефицит регрессировал течение 7 дней. Ангиографическая частота полной облитерации АВМ по окончании всех процедур эмболизации составила 22 % (14 АВМ).*

Выводы. *Знание ангиоархитектурных характеристик АВМ, которые подходят для лечения неадгезивными жидкими эмболическими агентами, и их тщательный отбор позволяют*

достигнуть высокой частоты окклюзии при низкой частоте осложнений. Использование суперселективных интранидальных или перинидальных положений катетера, медленные контролируемые инъекции, которые защищают дренирующие вены, этапность эмболизации повышают безопасность терапии.

Ключевые слова: артериовенозные мальформации; эндоваскулярная эмболизация; жидкие эмболические агенты.

Перечень сокращений

АВМ	Артериовенозная мальформация

Проблема лечения сосудистых заболеваний головного мозга, в частности, артериовенозных мальформаций (АВМ), имеет важное медико-социальное значение [1]. Наиболее частой клинической манифестацией АВМ являются интракраниальные кровоизлияния. Частота разрыва АВМ достигает пика на втором и третьем десятилетии жизни и чаще носит паренхиматозный характер, вызывая инвалидизацию трудоспособного населения [2]. Наиболее грозным осложнением у таких больных являются повторные кровоизлияния, поэтому все усилия должны быть направлены на выключение АВМ из кровотока и максимальное снижение риска разрыва [3–5].

Одним из важнейших революционных скачков в лечении АВМ стало появление интервенционной нейрорадиологии. Стремительный прогресс в технологии создания микрокатетеров и эмболизирующих средств повысил эффективность и безопасность эндоваскулярных методик [6]. На сегодняшний день эндоваскулярная эмболизация является неотъемлемым инструментом для оказания специализированной помощи больным с АВМ как на этапе первичного выявления заболевания, так и после разрыва [7–9].

В настоящее время общепризнанным является использование эндоваскулярной эмболизации АВМ в качестве вспомогательной терапии дооперационной деваскуляризации или дорадиохирургического уменьшения объема [6, 8].

ЧЕРЕДНИЧЕНКО Юрий Витальевич
к. мед. н., врач-нейрохирург
КУ «Днепропетровская областная клиническая больница имени И. И. Мечникова»
Адрес: 49021, г. Днепр, ул. Краснопресненская, 61
Тел.: (050) 363-60-91
E-mail: yuritch@ua.fm
ORCID ID: 0000-0002-2683-8608

Однако появляется все больше данных о возможности безопасного и эффективного использования эндоваскулярных методик в лечении АВМ с помощью жидких неадгезивных эмболических агентов с разной степенью вязкости, катетеров с отделяемым кончиком, таких техник усовершенствованной эмболизации, как «pressure cooker technique» трансартериально и трансвенозно, «porcelain technique» трансвенозно [9–11]. Учитывая сложность и полиморфизм ангиоархитектоники АВМ, показания для каждого метода лечения являются противоречивыми [12].

В разных работах есть указания на анатомические факторы, являющиеся маркерами полной безопасной эндоваскулярной окклюзии: морфология и размер АВМ, количество и особенности строения питающих артерий и эфферентных вен [9, 13]. Недавние исследования показали, что в группе тщательно отобранных с учетом этих факторов пациентов частота полной эндоваскулярной окклюзии АВМ может достигать 100 % [14]. Выделены анатомические предикторы разрыва АВМ: интранидальные аневризмы и аневризмы на фидере, расположение в задней черепной ямке, сброс в глубокие вены, прилегание к гематоме. Соответственно выключение компартмента АВМ, обладающего «разрывоопасными» признаками, может значительно снизить риски со стороны АВМ [15].

Однако имеется ряд нерешенных проблем, в частности, отсутствие единого стандарта для выбора тактики эндоваскулярного лечения, количества необходимых сессий, временных интервалов между ними и понимания места эндоваскулярных вмешательств в ведении АВМ [2, 7, 8, 10, 14].

Цель работы – оценить возможность применения эндоваскулярной эмболизации с использованием неадгезивных жидких

эмболических агентов как монотерапии для лечения церебральных артериовенозных мальформаций, ее надежность и безопасность.

Материалы и методы

В основу работы положены результаты обследования и рентгеноэндоваскулярного лечения 64 пациентов, у которых было проведено 120 сессий на базе эндоваскулярного центра Днепропетровской областной клинической больницы имени И.И. Мечникова в 2017–2019 гг.

Средний возраст больных составил 36 лет (от 22 до 65). Эндоваскулярные вмешательства были выполнены у 35 (55 %) женщин и 29 (45 %) мужчин. У 27 пациентов АВМ были расположены в левом полушарии, у 31 – в правом, у 6 – в задней черепной ямке. Данные о локализации пролеченных АВМ приведены в таблице.

Таблица

Локализация артериовенозных мальформаций

Локализация АВМ	Количество наблюдений
Лобно-височная	10
Лобная	6
Лобно-теменная	12
Затылочная	10
Височно-теменная	3
Височно-теменно-затылочная	4
Теменно-затылочная	11
Таламус	2
Мозжечок	5
Ствол мозга	1

По шкале Spetzler–Martin распределение АВМ было следующим: I степени – у 6 пациентов, II степени – у 25, III степени – у 21, IV степени – 11, V степени – у 1. Средний объем АВМ (оцененный по методу A. Pasqualin и соавт. [18]) составлял 9,2 мл (от 1,0 до 58,0 мл).

Пациенты были разделены на две группы: с разорвавшимися АВМ (n=43) и неразорвавшимися (n=21). Во всех случаях неразорвавшихся АВМ верифицированы признаки, указывающие на повышенный риск разрыва АВМ.

Пациенты и их семьи были проинформированы о рисках и преимуществах выбранной методики. Каждый из них подписал форму письменного согласия не менее чем за 24 ч до эндоваскулярного вмешательства. Все сеансы эмболизации выполняли под общей анестезией.

Вмешательства проводили с использованием ангиографической системы GE Innova IGS 540, для выбора фидера для эмболизации АВМ и навигации применяли протоколы 2D- и 3D-картирования. Кроме ангиографического контроля, после каждой сессии эмболизации для исключения интраоперационных геморрагических осложнений на ангиографической системе выполняли плоскодетекторную компьютерную томографию головы. Для эмболизации использовали эмболизирующие агенты Onyx-18, Onyx-20, Onyx-34 (Medtronic), Phil 25 %, Phil LV (Microvention), микрокатетеры с отделяемыми кончиками Apollo, Sonic (Balt Extrusion), микрокатетеры Headway Duo, Echelon, отделяемые микроспирали Axium (Medtronic), Cosmos и HyperSoft (Microvention) для замедления сброса в прямых крупных шунтах, в эфферентных венах (при использовании трансвенозной эмболизации по технике «porcelain technique» [16] (рис. 1)), а также для формирования пробки в фидере в сочетании с Onyx-34 или акрилатной композицией (при использовании трансартериальной эмболизации по технике «pressure cooker» [11]).

После интервенционного вмешательства пациенты на сутки оставались под наблюдением в отделении интенсивной терапии. Через 6–12 мес после эмболизации АВМ всем больным проводили клиническое обследование для оценки функциональных исходов и контрольную селективную церебральную ангиографию с целью определения радикальности выключения АВМ из кровотока и вероятных анатомических трансформаций неэмболизированной части АВМ, ее фидеров и эфферентных вен. До и после каждой сессии эмболизации АВМ и на этапе контрольной ангиографии оценивали изменения кровотока в церебральных артериях и АВМ путем сравнения показателей time to peak (TTP Fusion) на программном обеспечении AngioViz ангиографической системы GE Innova IGS 540 (рис. 2 и 3).

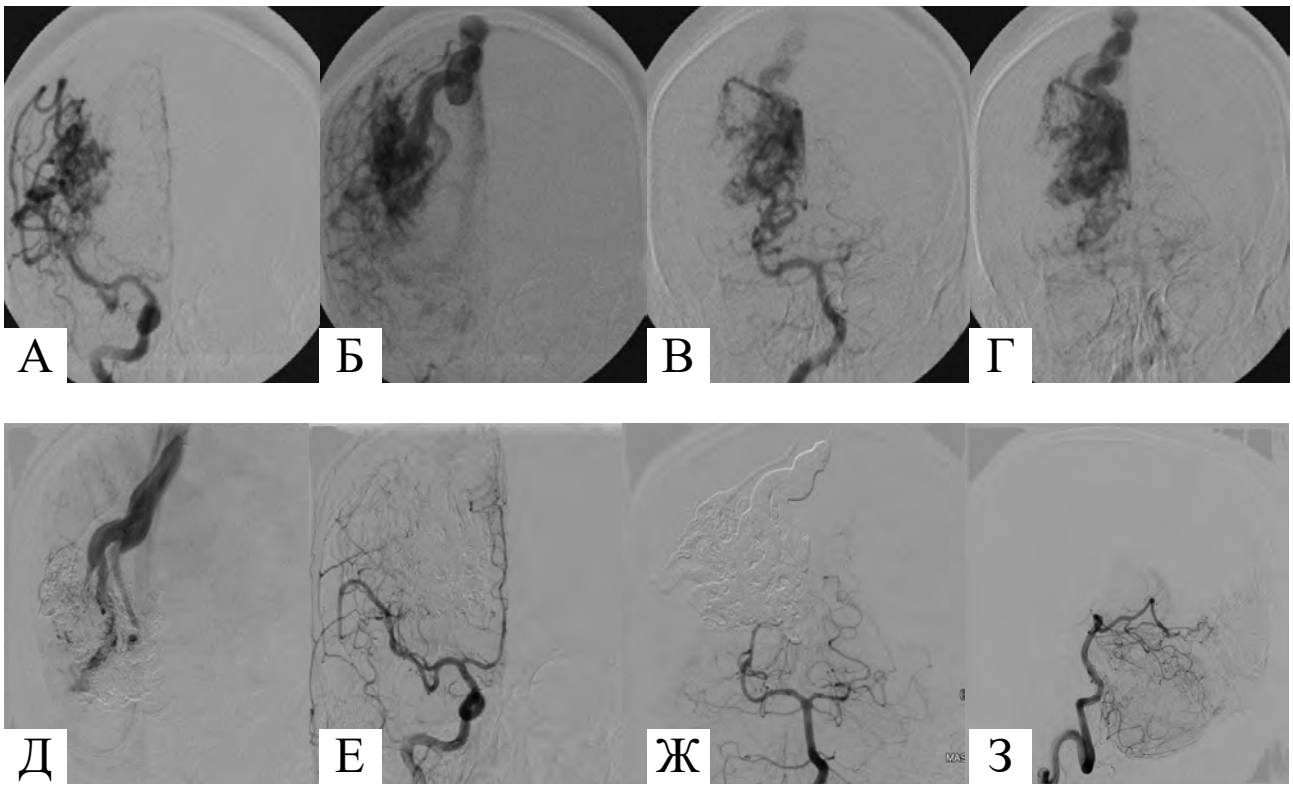

Рис. 1. *Пациентка с разорвавшейся АВМ правой затылочной доли (субарахноидально-вентрикулярное кровоизлияние). АВМ эмболизирована в 4 сессии: 3 – трансартериально (2 из них с использованием «pressure cooker technique»), 4-я – трансвенозно с артериальным контролем с использованием «porcelain technique»: А – правосторонняя каротидная ангиограмма до начала эндоваскулярного лечения, прямая проекция, артериальная фаза: контрастируется латеральный компартмент АВМ; Б – правосторонняя каротидная ангиограмма до начала эндоваскулярного лечения, прямая проекция, венозная фаза; В – правосторонняя вертебральная ангиограмма до начала эндоваскулярного лечения, прямая проекция, артериальная фаза: контрастируется медиальный компартмент АВМ; Г – правосторонняя вертебральная ангиограмма до начала эндоваскулярного лечения, прямая проекция, венозная фаза; Д – венозная фаза правосторонней каротидной ангиограммы после трех трансартериальных эмболизаций: кадр, используемый для картирования для навигации в эфферентную вену; Е – правосторонняя каротидная ангиограмма после четвертой сессии эмболизации трансвенозно, прямая проекция – АВМ выключена тотально; Ж – правосторонняя вертебральная ангиограмма после четвертой сессии эмболизации трансвенозно, прямая проекция: АВМ выключена тотально; З – правосторонняя вертебральная ангиограмма после четвертой сессии эмболизации трансвенозно, боковая проекция – АВМ выключена тотально*

Результаты

Всего выполнено 120 сессий эмболизации АВМ из 164 питающих артерий (фидеров) у 64 пациентов. Суммарный обьем вводимого неадгезивного жидкого эмболического агента составил в среднем 3,3 мл (от 0,1 до 15,0 мл). Вводимый объем через одну питающую артерию в среднем составлял 1,4 мл (от 0,1 до 4,5 мл). За одну сессию при трансартериальной эмболизации вводили не более 4,5 мл. Технику «pressure cooker» использовали для трансартериальной эмболизации АВМ во время 46 сессий, технику «porcelain technique» – для трансвенозной эмболизации АВМ во время 4 завершающих лечение АВМ сессий (на этапе тотальной эмболизации АВМ) (см. рис. 1).

Особенности эндоваскулярных вмешательств и введения неадгезивных жидких эмболических агентов были тесно связаны с ангиоархитектоникой АВМ. Важно отметить, что для успешной эмболизации АВМ

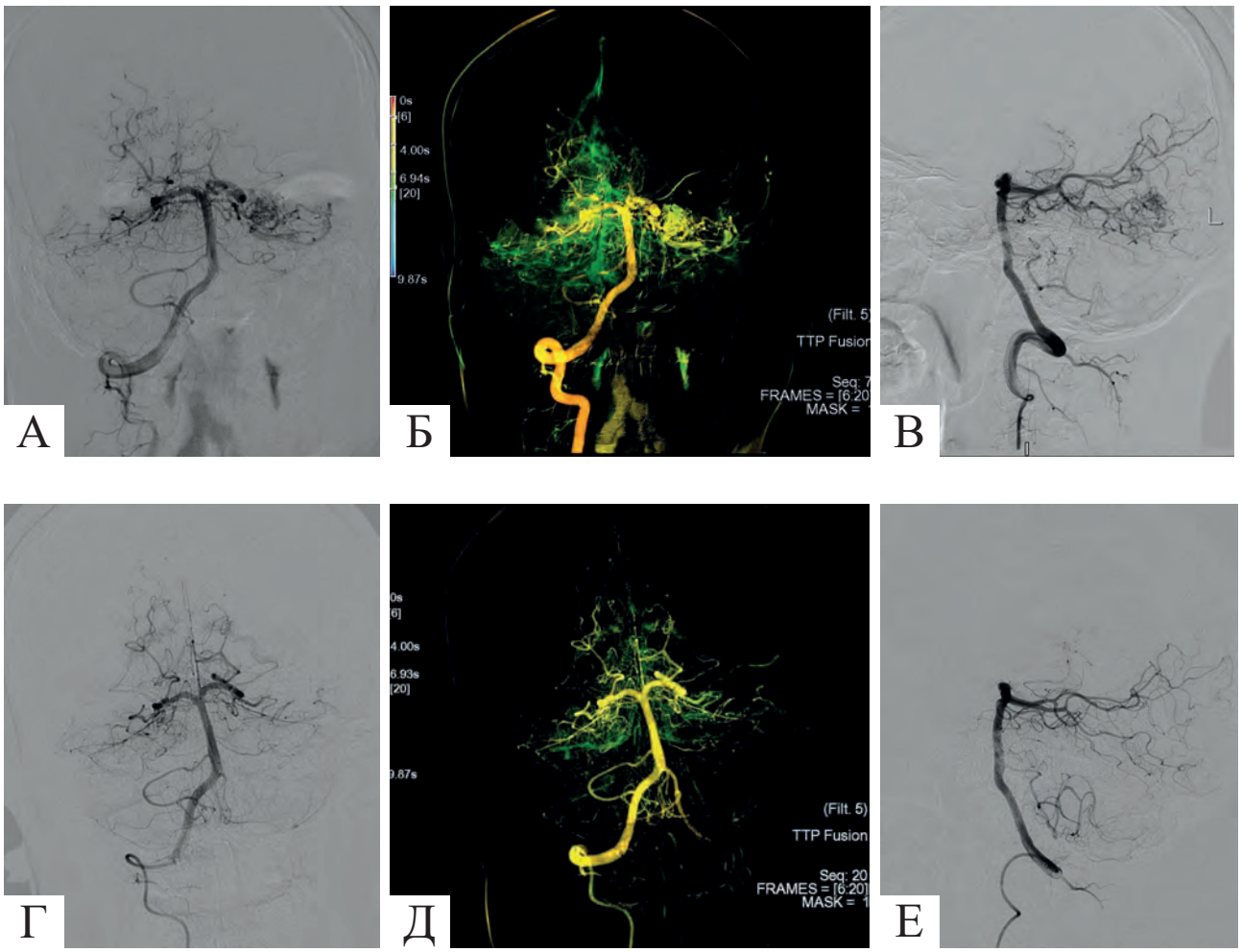

Рис. 2. *Пациент с разорвавшейся АВМ левой затылочной доли (субарахноидально-вентрикулярное кровоизлияние). АВМ эмболизирована тотально в две трансартериальные сессии с использованием модифицированной «pressure cooker technique»: для создания пробки в фидерах применили эмболический агент с большей вязкостью Onyx-20, затем тело АВМ эмболизировалось агентом Phil LV, который обладает относительно низкой вязкостью и высокой пенетрабельностью:*
А – правосторонняя вертебральная ангиограмма до начала второй сессии эндоваскулярного лечения, прямая проекция, артериальная фаза: контрастируется неэмболизированный компартмент АВМ; Б – правосторонняя вертебральная ангиограмма до начала второй сессии эндоваскулярного лечения, прямая проекция, карта Time to Peak: определяется значительное обкрадывание бассейна левой задней мозговой артерии; В – правосторонняя вертебральная ангиограмма до начала второй сессии эндоваскулярного лечения, боковая проекция, артериальная фаза: контрастируется неэмболизированный компартмент АВМ; Г – правосторонняя вертебральная ангиограмма после второй сессии эндоваскулярного лечения, прямая проекция, артериальная фаза – АВМ эмболизирована тотально; Д – правосторонняя вертебральная ангиограмма после второй сессии эндоваскулярного лечения, прямая проекция, карта Time to Peak, сопряженная картой Time to Peak ангиограммы до эмболизации (Time to Peak Fusion) – АВМ не контрастируется (эмболизирована тотально), признаков обкрадывания каких-либо артериальных бассейнов нет; Е – правосторонняя вертебральная ангиограмма после второй сессии эндоваскулярного лечения, боковая проекция, артериальная фаза – АВМ эмболизирована тотально

трансартериально с более полным закрытием компартментов требуется медленное введение неадгезивных жидких эмболических агентов с паузами в моменты, когда их распространение принимало нежелательное направление, с особым вниманием на этапе формирования «пробки» в фидере (для предупреждения блокирования неот-

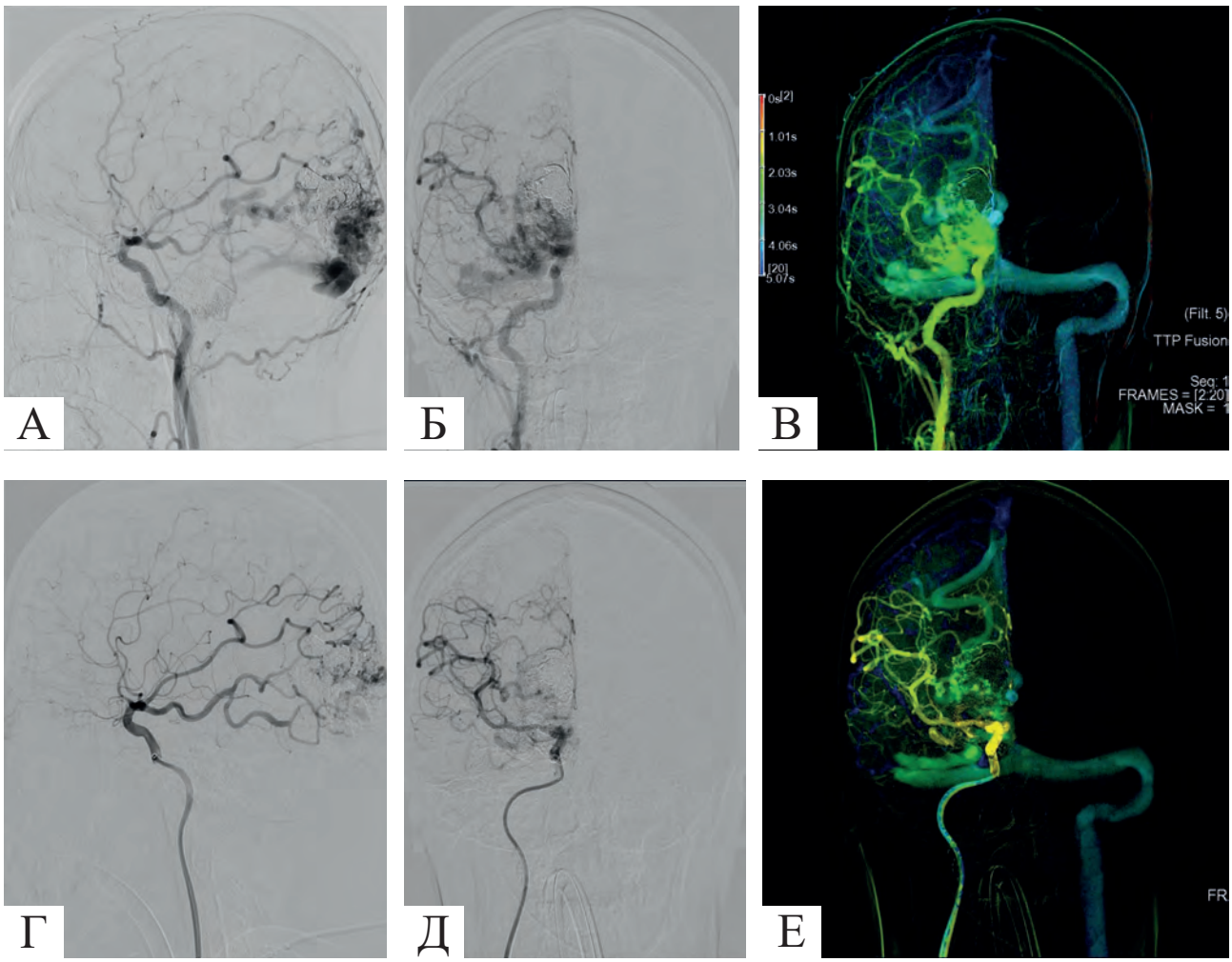

Рис. 3. *Пациенка с разорвавшейся АВМ правой затылочной доли (субарахноидальное кровоизлияние). АВМ эмболизирована субтотально в три трансартериальные сессии с использованием «pressure cooker technique» с эмболическими агентами Onyx-20, Onyx-18, Phil 25 %, Phil LV с выключением прямых высокопотоковых фистул с использованием отделяемых микроспиралей и эмболического агента высокой вязкости Onyx-34: А – правосторонняя каротидная ангиограмма до начала третьей сессии эндоваскулярного лечения, боковая проекция, артериальная фаза: контрастируется неэмболизированный компартмент АВМ; Б – правосторонняя каротидная ангиограмма до начала третьей сессии эндоваскулярного лечения, прямая проекция, артериальная фаза: контрастируется неэмболизированный компартмент АВМ; В – правосторонняя каротидная ангиограмма до начала третьей сессии эндоваскулярного лечения, прямая проекция, карта Time to Peak: определяется обкрадывание бассейна правой средней мозговой артерии (показатели TTP снижены); грубые стенозы в месте впадения эфферентных вен в венозные синусы, окклюзия сигмовидного синуса справа; Г – правосторонняя каротидная ангиограмма после третьей сессии эндоваскулярного лечения, боковая проекция, артериальная фаза – АВМ эмболизирована субтотально, неэмболизированная часть питается через вторично рекрутированные корковые ветви правой средней мозговой артерии; Д – правосторонняя каротидная ангиограмма после третьей сессии эндоваскулярного лечения, прямая проекция, артериальная фаза – АВМ эмболизирована субтотально, неэмболизированная часть питается через вторично рекрутированные корковые ветви правой средней мозговой артерии; Е – правосторонняя каротидная ангиограмма после третьей сессии эндоваскулярного лечения, прямая проекция, карта Time to Peak, сопряженная с картой Time to Peak ангиограммы до эмболизации (Time to Peak Fusion): показатели Time to Peak для правой средней мозговой артерии нормализовались*

деляемой части микрокатетера в фидере и рефлюкса эмболизата в корковые артерии) и заполнения шунтов АВМ в непосредственной близости к эфферентной вене (чтобы не допустить «блокирования» эфферентной вены до полной эмболизации всех шунтов АВМ). Для безопасного эндоваскулярного выключения АВМ объем введенного за сессию эмболизата не превышал 4,5 мл. Поэтому АВМ с большим объемом эмболизировали в несколько сессий. Также для предупреждения развития «normal perfusion breakthrough syndrome» выключение эфферентных вен проводили только после полной эмболизации тела мальформации. При необходимости, на последнем этапе эмболизации АВМ, при уверенности в закрытии всех шунтов, использовали трансвенозный доступ по технике «porcelain technique». В послеоперационный период пациентов вели на управляемой артериальной гипотензии. Кроме того, пациенты получали гепарин и глюкокортикостероиды.

Среднее уменьшение объема после эмболизации составило 79,5 % (до 50 % – в 7 случаях, на 50–75 % – в 14, на 75–99 % – в 29). Полного выключения АВМ удалось достичь у 14 (22 %) пациентов. В среднем для достижения таких результатов проводили эмболизацию 2–3 фидеров на АВМ. Эти данные получены при выполнении ангиографии во время контрольного визита после последнего этапа эндоваскулярного лечения (в среднем – через 9,5 мес).

Установлено, что количество фидеров было прямо пропорционально количеству необходимых сессий. Мальформации небольшого размера (до 3 см) часто удавалось закрыть в одну сессию.

Первым этапом выключали наиболее разрывоопасный компартмент, признаками которого были интранидальные аневризмы, расположение в задней черепной ямке, сброс в глубокие вены, грубый стеноз (стриктура) на эфферентной вене от конкретного компартмента АВМ, прилегание компартмента АВМ к гематоме.

Авторы статьи не ставили перед собой задачу представить все ангиоморфологические критерии АВМ и технические детали эмболизации. Акцент сделан на взаимосвязи результатов лечения с анатомическими особенностями. Введение неадгезивных жидких эмболических агентов привело к более высокой частоте окклюзии (уменьшение объема до 90 %), когда АВМ располагалась супратенториально или кортикально, имели компактный плексиформный узел или небольшое количество преимущественно прямых питающих артерий и одну поверхностную дренажную вену. Значительно сложнее было добиться полной окклюзии. Для этого требовалось несколько последовательных сессий при АВМ со множественными питающими артериями (особенно в случае лептоменингеальных и перфорантных артерий). Клинически значимый дефицит (2 по модифицированной шкале Ранкина) после эмболизации был выявлен у 2 (3 %) пациентов. У них же при контрольной компьютерной томографии головного мозга были зафиксированы признаки вазогенного отека вокруг АВМ. Неврологический дефицит в течение 7 дней после вмешательства у этих пациентов регрессировал на фоне проведения терапии (глюкокортикостероиды, гепаринотерапия, управляемая артериальная гипотензия). Дополнительно квадрантная или гемианопсия возникла у 2 (3 %) пациентов с АВМ в затылочной доле после эмболизации.

Ангиографическая частота полной облитерации АВМ при окончании всех процедур эмболизации составила 22 % (14 АВМ). Однако при контрольном исследовании через 12 мес выявлено два ангиографических рецидива, которые были успешно окклюзированы после одной сессии эндоваскулярной эмболизации.

Четыре (6 %) частично эмболизированных АВМ имели анатомические признаки повышенного риска разрыва, но неблагоприятную анатомию для эмболизации этого компартмента. Поэтому в этих случаях была запланирована радиохирургия.

Обсуждение

Эмболизация АВМ головного мозга сопряжена с риском. По данным разных авторов, частота инвалидизации составляет от 3 до 16 %, а смертность – от 0 до 4 % [3, 8, 11, 12, 16]. Эти показатели имеют очень высокий разброс, поскольку зависят от многих факторов, в том числе от характеристик мальформаций, наличия или отсутствия геморрагических осложнений,

применяемых методик, эмболизирующих агентов, технических возможностей клиники, опыта и подготовленности оператора [8, 16].

Использование неадгезивных жидких эмболических агентов позволяет контролируемо вводить довольно большие их объемы из одного положения катетера и эмболизировать большую часть АВМ без заполнения дренажных вен или лептоменингеальных коллатералей [19]. Неотделяемая часть микрокатетера при этом остается не приклеенной (прижатой) к сосуду. Таким образом можно прервать введение, проанализировать процесс эмболизации и продолжить эмболизацию уже в другие шунты АВМ [19].

Знание ангиоархитектурных характеристик АВМ, подходящих для эндоваскулярной окклюзии, тщательный отбор пациентов и владение современными техническими приемами позволяет обеспечить высокую частоту окклюзии при низком уровне осложнений [12].

В случаях, когда очевидна невозможность тотальной эмболизации АВМ, эндоваскулярное вмешательство может принести значительную пользу. Это касается мальформаций, имеющих ангиоархитектурные характеристики высокого риска, такие как интранидальные аневризмы, варикозное расширение или значительный стеноз дренирующих вен, расположение АВМ в задней черепной ямке, сброс крови исключительно в глубокие вены. Паллиативная (частичная) эмболизация показана при ведении гигантских рацемозных АВМ, удаление которых невозможно, а также для АВМ, вызывающих венозный застой, синдром обкрадывания, приводящих к стойкому или преходящему неврологическому дефициту.

Выводы

Таким образом, знание ангиоархитектурных характеристик АВМ, которые подходят для лечения неадгезивными жидкими эмболическими агентами, и их тщательный отбор позволяют достигнуть высокой частоты окклюзии при низкой частоте осложнений. Использование суперселективных интранидальных или перинидальных положений катетера, медленные контролируемые инъекции, которые защищают дренирующие вены, этапность эмболизации делают терапию более безопасной.

Несмотря на то, что на сегодняшний день возможность лечебной эмболизации как надежного первичного лечения, эквивалентного микрохирургии и радиохирургии, остается спорной, полученные результаты свидетельствуют о важности и перспективности продолжения исследований в данном направлении для выявления пациентов, у которых характеристики АВМ позволяют провести эндоваскулярные вмешательства максимально безопасно и достигнуть высокой степени эмболизации АВМ. Эндоваскулярная эмболизация АВМ головного мозга является эффективным малоинвазивным методом лечения с высокой степенью радикальности и низкой частотой развития ранних послеоперационных осложнений по сравнению с рисками, связанными с естественным течением заболевания.

References

1. Bokhari MR, Rizwan S, Bokhari A. Arteriovenous malformation of the brain. N.p., 2019. StatPearls. Retrieved from http://www.ncbi.nlm.nih.gov/pubmed/28613495
2. Shaligram Sonali S et al. Risk factors for hemorrhage of brain arteriovenous malformation. CNS Neurosci Ther 2019 Oct;25(10):1085-95. PMCID: PMC6776739 PMID: 31359618 doi: 10.1111/cns.13200
3. Kim H, Su H, Weinsheimer S, Pawlikowska L, Young WL. Brain arteriovenous malformation pathogenesis: a response-to-injury paradigm. Acta Neurochir Suppl. 2011;111:83-92. PMID: 21725736 PMCID: PMC3187860 DOI: 10.1007/978-3-7091-0693-8_14
4. Stapf C, Mast H, Sciacca RR et al. Predictors of hemorrhage in patients with untreated brain arteriovenous malformation. Neurology. 2006;66(9):1350-5. PMID: 16682666 DOI: 10.1212/01.wnl.0000210524.68507.87
5. Mohr JP, Parides MK, Stapf C et al. Medical management with or without interventional therapy for unruptured brain arteriovenous malformations (ARUBA): a multicentre, non-blinded, randomised trial. Lancet. 2014;383(9917):614-21. PMID: 24268105 PMCID: PMC4119885 DOI: 10.1016/S0140-6736(13)62302-8

6. Baharvahdat H, Blanc R, Fahed R et al. Endovascular treatment for low-grade (Spetzler-Martin I–II) brain arteriovenous malformations. AJNR Am J Neuroradiol. 2019;40:668-72. https://doi.org/10.3174/ajnr.A5988
7. Cai S, Zhao W, Fan H et al. Endovascular embolization in treatment of brain arteriovenous malformation combined with aneurysms. Chinese Journal of Interventional Imaging and Therapy. 2019;16:8-11.
8. Hou K, Xu K, Chen X et al. Targeted endovascular treatment for ruptured brain arteriovenous malformations. Neurosurg Rev. 2020 Dec;43(6):1509-18. PMID: 31720915 DOI: 10.1007/s10143-019-01205-1
9. Sato K, Matsumoto Y, Tominaga T et al. Complications of endovascular treatments for brain arteriovenous malformations: A nationwide surveillance. AJNR Am J Neuroradiol. 2020;41:669-75. DOI: https://doi.org/10.3174/ajnr.A6470
10. Alexander MD, Cooke DL, Nelson J et al. Association between venous angioarchitectural features of sporadic brain arteriovenous malformations and intracranial hemorrhage. AJNR Am J Neuroradiol. 2015;36:949-52. https://doi.org/10.3174/ajnr.A4224
11. Chapot R, Stracke P, Velasco A et al. The pressure cooker technique for the treatment of brain AVMs. J Neuroradiol. 2014;41(1):87-91. https://doi.org/10.1016/j.neurad.2013.10.001.
12. Asadi H, Kok HK, Looby S, Brennan P, O'Hare A, Thornton J. Outcomes and complications after endovascular treatment of brain arteriovenous malformations: a prognostication attempt using artificial intelligence. World Neurosurg. 2016;96:562-9 e561. https://doi.org/10.1016/j.wneu.2016.09.086
13. Zuurbier SM, Al-Shahi Salman R. Interventions for treating brain arteriovenous malformations in adults. Cochrane Database Syst Rev. 2019;9:CD003436. https://doi.org/10.1002/14651858.CD003436.pub4
14. van Rooij WJ, Jacobs S, Sluzewski M et al. Curative embolization of brain arteriovenous malformations with onyx: patient selection, embolization technique, and results. AJNR Am J Neuroradiol. 2012;33:1299-304. https://doi.org/10.3174/ajnr.A2947
15. Sun Y, Li X, Xiong J, Yu J, Lv X. Transarterial onyx embolization of residual arteriovenous malformation after surgical resection. World Neurosurgery. 2019;126:e1242-5. https://doi.org/10.1016/j.wneu.2019.03.073
16. Fahed R, Darsaut TE, Mounayer C et al. Transvenous Approach for the Treatment of cerebral Arteriovenous Malformations (TATAM): Study protocol of a randomised controlled trial. Interventional Neuroradiology. 2019;25(3):305-9. doi:10.1177/1591019918821738
17. Spetzler RF, Martin NA. A proposed grading system for arteriovenous malformations. J Neurosurg. 1986;65:476-83. PMID: 3760956 DOI: 10.3171/jns.1986.65.4.0476
18. Pasqualin A, Barone G, Cioffi F et al. The relevance of anatomic and hemodynamic factors to a classification of cerebral arteriovenous malformations. Neurosurgery. 1991;28:370-9. PMID: 2011218 DOI: 10.1097/00006123-199103000-00006
19. Hashim H, Muda AS, Abdul Aziz A, Abdul Hamid Z. Onyx in brain arteriovenous malformation embolisation. Malays J Med Sci. 2016;23(4):59-64. https://doi.org/10.21315/mjms2016.23.4.8

ДОСВІД ЕНДОВАСКУЛЯРНОГО ЛІКУВАННЯ АРТЕРІОВЕНОЗНИХ МАЛЬФОРМАЦІЙ ГОЛОВНОГО МОЗКУ З ВИКОРИСТАННЯМ ПРОГРЕСИВНИХ ТЕХНІК І НЕАДГЕЗИВНИХ РІДКИХ ЕМБОЛІЧНИХ АГЕНТІВ

Ю.В. ЧЕРЕДНИЧЕНКО, Л.А. ДЗЯК, О.С. ЦУРКАЛЕНКО
Дніпропетровська медична академія

Мета роботи – оцінити можливість застосування ендоваскулярної емболізації з використанням неадгезивних рідких емболічних агентів як монотерапії для лікування церебральних артеріовенозних мальформацій (АВМ), її надійність і безпечність.

Матеріали та методи. Проведено обстеження та поетапне ендоваскулярне лікування 64 пацієнтів (120 сесій) з використаням неадгезивних рідких емболічних агентів. Пацієнти були розподілені на дві групи: з АВМ, які розірвалися (n = 43), та АВМ, котрі не розірвалися (n = 21). У всіх випадках АВМ, які не розірвалися, верифіковано ознаки, котрі вказують на підвищений ризик розриву АВМ.

Результати. Середнє зменшення об'єму після емболізації становило 79,5 % (до 50 % – у 7 випадках, на 50–75 % – у 14, на 75–99 % – у 29). Повного виключення АВМ вдалося досягти у 14 (22 %) пацієнтів. Для досягнення таких результатів проводили емболізацію в середньому 2–3 фідерів на АВМ. Установлено, що кількість фідерів була прямо пропорційна кількості необхідних сесій. Мальформації невеликого розміру (до 3 см) часто вдавалося закрити в одну сесію. Клінічно значущий дефіцит (2 за модифікованою шкалою Ранкіна)

після емболізації виявлено у 2 (3 %) пацієнтів. Дефіцит регресував протягом 7 днів. Ангіографічна частота повної облітерації АВМ по закінченні всіх процедур емболізації становила 22 % (14 АВМ).

Висновки. Знання ангіоархітектурних характеристик АВМ, які підходять для лікування неадгезивними рідкими емболічними агентами, та їх ретельний відбір дають змогу досягти високої частоти оклюзії за низької частоти ускладнень. Використання суперселективних інтранідальних або перинідальних положень катетера, повільні контрольовані ін'єкції, які захищають вени, котрі дренують, та етапність емболізації підвищують безпечність терапії.

Ключові слова: артеріовенозні мальформації; ендоваскулярна емболізація; рідкі емболічні агенти.

EXPERIENCE OF INTRACRANIAL ARTERIOVENOUS MALFORMATIONS ENDOVASCULAR TREATMENT WITH ADVANCED TECHNIQUES AND NON-ADHESIVE LIQUID EMBOLIC AGENTS USING

YU.V. CHEREDNICHENKO, L.A. DZYAK, E.S. TSURKALENKO
Dniepropetrovsk Medical Academy

Objective – to evaluate the possibility of endovascular embolization using non-adhesion of liquid embolic agents as monotherapy for the treatment of cerebral arteriovenous malformations (AVM), its reliability and safety.

Materials and methods. examination and gradual endovascular treatment of 64 patients (120 sessions) using non-adhesive liquid embolic agents. Patients were divided into two groups: with ruptured AVM (n = 43) and with unruptured (n = 21). In all cases of unruptured AVM, signs indicating an increased risk of rupture of the AVM were verified.

Results. the average decrease in volume after embolization was 79.5 % (up to 50 % – in 7 cases, 50–75 % – in 14, 75–99 % – in 29). Complete exclusion of AVM was achieved in 14 (22 %) patients. On average, 2–3 feeders were embolized on the AVM to achieve such results. It was found that the number of feeders was directly proportional to the number of sessions required. Malformations of small size (up to 3 cm) often managed to close in one session. Clinically significant deficiency (2 on the modified Rankin scale) after embolization was found in 2 (3 %) patients. The deficit regressed within 7 days. The angiographic frequency of complete obliteration of AVM at the end of all embolization procedures was 22 % (14 AVM).

Conclusions. knowledge of the angioarchitectural characteristics of AVM, which are suitable for the treatment with liquid embolic agents, and their careful selection allow to achieve a high frequency of occlusion with a low frequency of complications. The use of superselective intranidal or perinidal positions of the catheter, slow controlled injections that protect the draining veins, the gradual embolization make the therapy safer.

Key words: arteriovenous malformations; endovascular embolization; liquid embolic agents.